

НАЦІОНАЛЬНА АКАДЕМІЯ МЕДИЧНИХ НАУК УКРАЇНИ  
ДЕРЖАВНА УСТАНОВА «ІНСТИТУТ ТРАВМАТОЛОГІЇ ТА ОРТОПЕДІЇ  
НАМН УКРАЇНИ»

Кваліфікаційна наукова  
праця на правах рукопису

КУЛИК ЮРІЙ АНАТОЛІЙОВИЧ

УДК 616.745.1-001.5-036.86-07/08(043.5)

**ДИСЕРТАЦІЯ**

ДІАГНОСТИКА І ЛІКУВАННЯ УШКОДЖЕНЬ ВЕЛИКОГО ГРУДНОГО  
М'ЯЗА ТА ЇХ НАСЛІДКІВ

14.01.21 – Травматологія та ортопедія

22 – Охорона здоров'я

Подається на здобуття наукового ступеня доктор філософії

Дисертація містить результати власних досліджень. Використання ідей,  
результатів і текстів інших авторів мають посилання на відповідне джерело.

\_\_\_\_\_ Ю.А. Кулик

Науковий керівник:

доктор медичних наук, професор Поляченко Юрій Володимирович

Київ – 2023

## Анотація

Кулик Ю.А. **Діагностика і лікування ушкоджень великого грудного м'яза та їх наслідків.** – Кваліфікаційна наукова праця на правах рукопису.

Дисертація на здобуття наукового ступеня доктора філософії за спеціальністю 14.01.21 «Травматологія та ортопедія» (222 – Медицина). – Державна установа «Інститут травматології та ортопедії Національної академії медичних наук України», м. Київ, 2023 р.

Дисертаційна робота затверджена на проблемній комісії в ДУ «Інститут травматології та ортопедії НАМН України». Робота ґрунтується на використанні матеріалу клінічних випадків пацієнтів, що пройшли лікування у відділі мікрохірургії та реконструктивно-відновлювальної хірургії верхньої кінцівки та біомеханічному експерименті на основі дослідження гістерезису електроміографічної активності м'язів плечового поясу.

Дисертаційна робота присвячена вирішенню актуального наукового завдання травматології та ортопедії – покращення результатів лікування хворих з ушкодженням великого грудного м'яза (ВГМ) шляхом вдосконалення клініко-інструментальної діагностики, розробки диференційованої тактики лікування та реабілітації гострих і застарілих розривів ВГМ й визначення якості відновлення його після хірургічного лікування.

За останні 3 десятиліття частота ушкоджень великого грудного м'яза активно зростає. Це пов'язано зі збільшенням популярності вправ на навантаження та фітнесу (УК Lee et al, 2017; ElMaraghy AW et al, 2012).

За даними статистики американських колег, ушкоджень ВГМ зустрічається 2 випадки на 100 000, що рахується рідким видом ушкодження.

Ушкодження ВГМ частіше за все виникає у спортсменів, які займаються швидкісними силовими видами спорту та людей які виконують важку працю. Найчастіше розриви грудного м'яза зустрічаються у віці від 20 до 40 років, переважно у чоловіків працездатного віку та потребують максимального відновлення після травми.

Робота побудована на основі аналізу результатів обстеження та лікування 84 хворих з ушкодженням ВГМ, яким проведено хірургічне лікування.

Під час виконання роботи, було проаналізовано клінічні дані, дані протоколів хірургічних втручань, результати ультразвукової діагностики (УЗД), магнітно-резонансної томографії (МРТ), електроміографічних (ЕМГ) досліджень.

Оцінку плечового суглоба, а саме функціонального стану ВГМ проводили за шкалами Quick DASH, The Score and Subjective Evaluation by Patients with a Pectoral Major Tear (SEPPMT) та American Shoulder and Elbow Surgeons (ASES) до операції, через 6 та 12 міс після операції.

Всі хворі, яким виконувалось хірургічне втручання були розділені на групи:

- за давністю травми (група до 14 днів після травми, 15-42 дні та 43 і більше днів);
- за віком пацієнтів (до 25 років, 25-40 років та 41 рік і більше);
- за методом фіксації (використання трансосального шва, фіксація одним анкером або кортикальним гудзиком, фіксація двома анкерами або кортикальними гудзиками);
- за домінантною та не домінантною кінцівкою.

У біомеханічному експерименті на основі дослідження гістерезису електроміографічної активності м'язів плечового поясу обох рук при статичному та динамічному навантаженні, ми виявили суттєві відмінності показників гістерезису електроміографії здорового і ушкодженого великого грудного м'яза. При дослідженні ушкодженого м'яза виявлено дуже низький рівень гістерезису на тлі низького рівня електроміографічної активності ~4 % максимального довільного скорочення (MVC), при не значному зростанні активності в тесті з рухомою рейкою та практично відсутній гістерезис на фоні низької активності ~6 % MVC. Порівнюючи групи здорових добровольців та групи пацієнтів через 12 ( $\pm 3,9$ ) місяців після хірургічного лікування великого грудного м'яза, ми не виявили статистично значущого впливу фактору групи

добровольців на відповідну точність виконання механічного завдання ( $DF=1$ ,  $F=0.001$ ,  $p=0.982$ ), що свідчить про повне відновлення функції і користь хірургічного та реабілітаційного лікування.

Для діагностики ушкодження ВГМ 100 % чутливого та специфічного тесту ми не виявили. Запропонований нами клінічний тест визначення товщини зони сухожильно-м'язового переходу для експрес діагностики ушкодження ВГМ має високу чутливість – 95,1 %, специфічність – 80 %. Прямі УЗД ознаки ушкодження великого грудного м'яза мали чутливість – 93,7 %, специфічність – 83,3 %. МРТ мала дещо меншу чутливість, та склала 88,0 %, і таку ж специфічність 80,0 % як УЗД. Розроблено методику визначення ізометричної сили внутрішньої ротації для оцінки функції великого грудного м'яза, до та після лікування і виявлено, що при повному відриві м'яза втрата сили внутрішньої ротації домінантної кінцівки становить  $32,6 \pm 3,17$  %, не домінантної  $28,2 \pm 3,54$  % ( $p < 0,05$ ).

Розроблено комплекс терапевтичних вправ при свіжих і застарілих ушкодженнях великого грудного м'яза, який давав можливість виконувати ранні рухові вправи у плечовому суглобі та зменшення терміну відновлювального лікування.

При порівнянні результатів лікування гострих та застарілих ушкоджень ВГМ за шкалами Quick DASH, SEPPMT та ASES до операції група пацієнтів з гострим ушкодженням мала гірший результат чим застарілі ушкодження ( $p < 0,001$ ). Через 6 місяців після хірургічного лікування група пацієнтів з гострим ушкодженням мали достовірно нижчі показники шкал у порівнянні з групою застарілого ушкодження. Через 12 місяців після хірургічного лікування група пацієнтів з гострим ушкодженням мали достовірно вищі показники шкал у порівнянні з групою застарілого ушкодження ( $p < 0,001$ ), проте відповідали відмінним та добрим результатам.

**Ключові слова:** ушкодження, травма, великий грудний м'яз, ушкодження м'яза, шов м'яза, шов сухожилка, м'язовий гістерезис, реабілітація, ускладнення, оперативне лікування, динаміка м'язового

скорочення, терапевтичні вправи, спортсмени, ультрасонографія, рефіксація, статистичний аналіз, сила м'язів, м'язова пластика, больовий синдром.

#### ANNOTATION

Kulyk Yurii Anatoliiovych "**Diagnostics and treatment of tears to the pectoralis major muscle and their consequences**" — Qualifying research work on manuscript rights.

Thesis for obtaining the scientific degree of Doctor of Philosophy in the specialty 14.01.21 "Traumatology and Orthopedics" (222 – Medicine). – State Institution "Institute of Traumatology and Orthopedics of the National Academy of Medical Sciences of Ukraine", Kyiv, 2023.

The dissertation work was approved by the problem commission at the State Institution "Institute of Traumatology and Orthopedics of the National Academy of Medical Sciences of Ukraine". Thesis is based on the utilization of clinical cases of patients who underwent treatment in the department of microsurgery and reconstructive surgery of upper extremity and a biomechanical study involving the investigation of hysteresis in electromyographic muscle activity of the shoulder girdle muscles.

The dissertation work is dedicated to addressing a pertinent scientific challenge in the field of orthopedic surgery: improving the treatment outcomes of patients with pectoralis major muscle injuries through the enhancement of clinical and instrumental diagnostics, the development of a differentiated treatment strategy, and the rehabilitation of acute and chronic pectoralis major muscle ruptures, while assessing the quality of pectoralis major muscle recovery following surgical intervention.

Over the past three decades, the incidence of pectoralis major muscle injuries has been steadily increasing. This trend is attributed to the growing popularity of strength training and fitness exercises (YK Lee et al, 2017; ElMaraghy AW et al, 2012).

According to United states statistics, pectoralis major muscle injuries are relatively rare, with an incidence of 2 cases per 100,000 people. These injuries are considered uncommon.

Pectoralis major muscle injuries most frequently occur in athletes engaged in high-impact strength sports and individuals involved in physically demanding occupations. Ruptures of the pectoralis major muscle are most commonly found in individuals between the ages of 20 and 40, predominantly in working-age men, and often require extensive rehabilitation following the injury.

The study is built upon an analysis of the examination and treatment results of 84 patients with pectoralis major muscle injuries who underwent surgical intervention. During the course of this research, clinical data, surgical intervention records, results of ultrasonography (US), magnetic resonance imaging (MRI), and electromyographic (EMG) studies were analyzed.

The assessment of the shoulder joint, particularly the functional status of the pectoralis major muscle (PMM), was conducted using the Quick DASH, SEPPMT, and ASES scales before the surgery, at 6 months, and 12 months follow-up. All patients who underwent surgical intervention were categorized into groups based on the following criteria:

- Duration of injury (grouped by time elapsed since the injury: within 14 days, between 15 and 42 days, and 43 days or more).
- Age of patients (categorized by age ranges: under 25 years, 25-40 years, and 41 years or older).
- Fixation method (categorized based on the surgical technique employed: transosseous suture, single-anchor fixation, or cortical button fixation, and double-anchor or cortical button fixation).
- Dominant and non-dominant limb.

In the biomechanical study based on hysteresis in electromyographic muscle activity of the shoulder girdle muscles of both arms under static and dynamic loading, significant differences were observed in the hysteresis parameters between the healthy and injured pectoralis major muscle (PMM). In the examination of the injured PMM, a very low hysteresis level was found in the context of low electromyographic activity, approximately ~4 % of maximal voluntary contraction (MVC). There was a

slight increase in activity during the test with a moving rail, and hysteresis was virtually absent with around ~6 % of MVC.

When comparing the group of healthy volunteers with the group of patients at 12 ( $\pm 3,9$ ) months post-surgical treatment for the pectoralis major muscle, no statistically significant impact of the volunteer group on the precision of mechanical task execution was observed (degrees of freedom (DF) = 1,  $F = 0,001$ ,  $p = 0,982$ ). This suggests a complete restoration of function and the effectiveness of the surgical and rehabilitation treatment.

In our study, we did not identify a 100 % sensitive and specific test for diagnosing PMM injuries. However, the clinical test we proposed for determining the thickness of the tendon-muscle junction zone for express PMM injury diagnosis exhibited a high sensitivity of 95,1 % and a specificity of 80 %. Direct ultrasound (US) signs of PMM injury had a sensitivity of 93,7 % and a specificity of 83,3 %. Magnetic resonance imaging (MRI) had slightly lower sensitivity at 88,0 % with the same specificity of 80,0 % as US.

We also developed a technique for measuring isometric strength in internal rotation to evaluate PMM function before and after treatment. It was observed that in cases of complete PMM detachment, the loss of strength in dominant limb internal rotation was  $32,6 \% \pm 3,17 \%$ , while in the non-dominant limb, it was  $28,2 \% \pm 3,54 \%$  ( $p < 0,05$ ).

A rehabilitation protocol has been developed for both fresh and chronic pectoralis major muscle (PMM) injuries. This protocol enables early movement of the shoulder joint and reduces the duration of rehabilitation treatment.

When comparing the treatment results of acute and chronic PMM injuries using the Quick DASH, SEPPMT, and ASES scales, the group of patients with acute injuries had worse outcomes compared to the chronic injury group before surgery ( $p < 0,001$ ).

At 6 months post-surgical treatment, the group of patients with acute injuries had significantly lower scores on the scales compared to the chronic injury group. However, at 12 months follow-up, the group of patients with acute injuries had

significantly higher scores on the scales compared to the chronic injury group ( $p < 0,001$ ). These scores indicated excellent and good results in both groups.

**Keywords:** Injury, Trauma, Pectoralis Major Muscle, Muscle Injury, Muscle Suture, Tendon Suture, Muscle Hysteresis, Rehabilitation, Complications, Operative Treatment, Dynamics of Muscle Contraction, Therapeutic Exercise, Athletes, Ultrasonography, Refixation, Statistical Analysis, Muscle Strength, Muscle Plastic, Pain Syndrome.



## Список наукових праць за темою дисертації

Наукові праці, в яких опубліковані основні наукові результати дисертації:

1. Gorkovenko AV, Strafun SS, Kulyk YA, Pilewska W, Zasada M, Kostyukov AI. Motor Commands for Planar Movements of the Upper Limb: Modeling with Taking into Account Realistic Osteo-Muscular Relations. *Neurophysiology*. 2020;52(3):222–233. doi: <https://doi.org/10.1007/s11062-020-09874-1>
2. Zasada M, Gorkovenko AV, Strafun SS, Vasylenko DA, Pilewska W, Kulyk YuA, Kostyukov AI. A New Approach to the Study of Two-Joint Upper Limb Movements in Humans: Independent Programming of the Positioning and Force. *Neurophysiology*. 2020;52(5): 397–406. doi: <https://doi.org/10.1007/s11062-021-09896-3>
3. Страфун СС, Гайович ВВ, Кулик ЮА, Лєсков ВГ. Парціальні ушкодження великого грудного м'яза. Вісник ортопедії, травматології та протезування. 2020;4:12-20. doi: <https://doi.org/10.37647/0132-2486-2020-107-4-12-20>
4. Страфун СС, Кулик ЮА. Реабілітація хворих з ушкодженням великого грудного м'яза. Збірник наукових праць науково-практичної конференції «Реабілітація та протезування/ортезування ХХІ століття. Проблематика, перспективи та міжнародні стандарти відновлення рухової активності», 15 квітня 2021; Харків. Харків; 2021:120-122.
5. Kostyukov AI, Gorkovenko AV, Kulyk YA, Lehedza OV, Shushuiev DI, Zasada M, Strafun SS. Central Commands to the Elbow and Shoulder Muscles During Circular Planar Movements of Hand With Simultaneous Generation of Tangential Forces. *Front Physiol*. 2022;13:864404. doi: <https://doi.org/10.3389/fphys.2022.864404>
6. Кулик ЮА, Лєсков ВГ, Горковенко АВ, Лєгедза ОВ. Гістерезис ЕМГ активності при ушкодженні великого грудного м'яза. Науково-молодіжний журнал з матеріалами Всеукраїнської науково-практичної конференції з міжнародною участю «Тканинні реакції в нормі,

експерименті та клініці», присвячена пам'яті професора Ю.Б. Чайковського, 8 – 9 червня 2023 року; Київ. Київ; 2023:83.

7. Kulyk YuA, Strafun SS, Gorkovenko AV. EMG Activity of the Shoulder Girdle Muscles of Humans after Surgical Refixation of the Ruptured m. Pectoralis Major Tendon under Conditions of Simple Bimanual Motor Acts. *Neurophysiology*. 2022;54:59-72. doi: 10.1007/s11062-023-09936-0.

## ЗМІСТ

Анотація .....	2
Список наукових праць за темою дисертації .....	9
Перелік умовних скорочень, позначень, символів і термінів .....	13
Вступ.....	14
<b>Розділ 1. Сучасний стан проблеми ушкодження великого грудного м'яза (огляд літератури) .....</b>	<b>21</b>
<b>Розділ 2. Матеріали та методи дослідження .....</b>	<b>36</b>
2.1. Загальна характеристика хворих .....	36
2.2. Клінічне обстеження хворих.....	41
2.3. Оцінка функції великого грудного м'яза та плечового суглоба .....	46
2.4. Інструментальні методи дослідження .....	48
2.4.1. Рентгенографія.....	49
2.4.2. Ультразвукова діагностика.....	50
2.4.3. Магнітно-резонансна томографія .....	53
2.5. Методика статистичної обробки даних .....	54
<b>Розділ 3. Результати обстеження хворих з ушкодженнями великого грудного м'яза.....</b>	<b>57</b>
3.1. Результати клінічного обстеження.....	57
3.2. Результати ультразвукової діагностики.....	67
3.3. Результати магнітно-резонансної томографії .....	69
Висновки до розділу.....	71
<b>Розділ 4. Гістерезис при ушкодженні великого грудного м'яза (експеримент).....</b>	<b>72</b>
4.1. Мета проведення дослідження.....	72
4.2. Методика .....	72
4.3. Експериментальна установка.....	72
4.4. Протокол тестів .....	73
4.5. Реєстрація сигналів .....	76
4.6. Обробка .....	76

	12
4.7. Оцінка математичних характеристик.....	76
4.8. Статистична обробка .....	79
4.9. Результати .....	79
4.10. Точність виконання моторного завдання .....	82
4.11. Асиметрія ЕМГ активності м'язів лівої та правої сторони тіла .....	83
4.12. Гістерезис ЕМГ активності .....	86
4.13. Обговорення.....	88
4.14. Вибір тестових завдань.....	89
4.15 Відведення ЕМГ .....	90
4.16. Точність виконання механічного завдання .....	91
4.17. Асиметрія ЕМГ активності .....	92
4.18. Гістерезис ЕМГ активності м'язів .....	93
Висновки до розділу.....	95
<b>Розділ 5. Лікування ушкодження великого грудного м'яза .....</b>	<b>96</b>
5.1. Обґрунтування вибору метода лікування .....	96
5.2. Техніка хірургічного втручання .....	100
5.3. Консервативне лікування при ушкодженні великого грудного м'яза.....	102
Висновки до розділу.....	105
<b>Розділ 6. Терапевтичні вправи у відновному лікуванні пацієнтів з ушкодженнями великого грудного м'яза .....</b>	<b>106</b>
6.1. Терапевтичні вправи при консервативному лікуванні.....	106
6.2. Терапевтичні вправи після хірургічного лікування. ....	107
Висновки до розділу.....	112
Висновки .....	113
Список літератури .....	115
Відомості про апробацію результатів дисертації.....	125

**Перелік умовних скорочень, позначень, символів і термінів**

ВГМ – великий грудний м'яз

МРТ – магнітно-резонансна томографія

УЗД – ультразвукова діагностика

ЕМГ – електроміографія

Quick DASH – Quick Disabilities of Arm, Shoulder and Hand

SEPPMT – The Score and Subjective Evaluation by Patients with a Pectoral Major Tear

ASES – American Shoulder and Elbow Surgeons

## ВСТУП

### Обґрунтування вибору теми дослідження

Розрив ВГМ – це травма спортсмена, яка призводить до зменшення сили приведення, згинання, внутрішньої ротації плеча та незадоволення косметичним виглядом торсу, що для спортсмена-любителя, спортсмена важкоатлета, бодібйлдера або людини у якої важка праця призводить до порушення функції кінцівки та косметичного вигляду.

Тема є актуальною, адже за 3 останні десятиліття частота ушкоджень великого грудного м'яза активно зростає. Це пов'язано зі збільшенням популярності вправ на навантаження та фітнесу (Рис. 1) [1, 2].

Застосування спортсменами анаболічних стероїдів сприяє збільшенню випадків ушкодження ВГМ [3, 4, 5, 6].

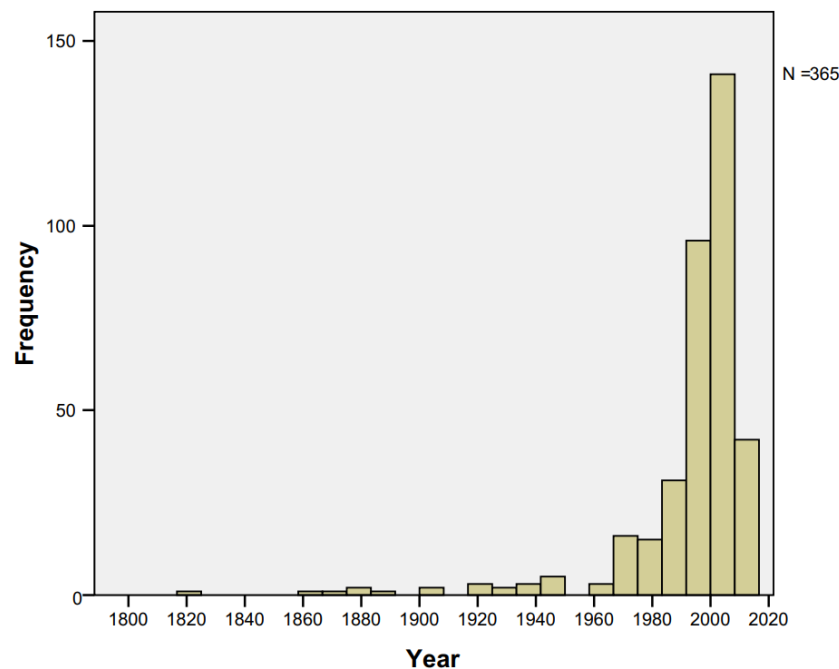


Рис. 1. Частота зареєстрованих травм ВГМ (рисунок взято з ElMaraghy, 2012) [2].

Ушкодження великого грудного м'яза найчастіше виникає у спортсменів, які займаються швидкісними силовими видами спорту та фізичною працею. За даними Schepsis AA, (2000); Cruz LF, (2018); Hanna CM, (2001), розриви грудного м'яза зустрічаються найчастіше у віці від 20 до 40 років, переважно у чоловіків працездатного віку [4, 7, 8]. Згідно даним статистики американських колег, ушкоджень великого грудного м'яза зустрічається 2 випадки на 100 000,

що рахується рідким видом ушкодження. Провівши статистику кількості ушкоджень грудного м'яза у військовослужбовців Balaz GC, et al; 2016, повідомляють про частоту 60 чоловік на 100 000 тисяч населення на рік. Звичайно їхні травми пов'язані з заняттями в спортивному залі, набагато рідше при бойових діях [9]. У зв'язку з чим, зважаючи на війну в Україні, ми прогнозуємо збільшення частоти ушкоджень ВГМ у чоловічого населення нашої країни.

Ушкодження великого грудного м'яза призводить до виникнення гострого болю під час травми, деформації грудної клітки за рахунок скорочення м'яза (косметичний дефект), утворення гематоми і втрати сили під час приведення, внутрішньої ротації та згинання плеча. За дослідженнями й аналізом Hanna SM, (2001), хірургічне лікування відновлює 97 % сили (щодо неушкодженої руки) проти 56 % при консервативному лікуванні [8]. У іншому дослідженні Wolfe SW, та співавт., (1992) вимірювали та аналізували ізокінетичну силу у неоперованих пацієнтів і повідомили про втрату 26 % максимального крутного моменту і 40 % працездатності в порівнянні з неушкодженою стороною [10].

Досить важливим на сьогоднішній день є діагностика ушкодження ВГМ. Як показує практика, значна частина пацієнтів не одразу звертається до кваліфікованого лікаря, який може діагностувати та рекомендувати подальше лікування. Тому, на сьогодні є значна проблема в своєчасності діагностування ушкодження.

За даними Carney B, (2015), золотим стандартом діагностики є МРТ, яка більш інформативна при гострих ушкодженнях та менш інформативна при застарілих [11]. Проте, в нашій країні, цей метод на сьогоднішній день є відносно вартісним та високотехнологічним дослідженням, що не дає можливості його широкого використання для діагностики всього контингенту населення. Не поступається інформаційною цінністю для уточнення діагнозу і УЗД, яка широко розповсюджена в лікувальних закладах нашої держави.

Клінічна та інструментальна діагностика ушкодження великого грудного м'яза не завжди є своєчасною, а іноді й помилковою, що в подальшому призводить до помилок у виборі тактики лікування.

Реабілітаційне лікування не у всіх випадках є повним, а іноді може бути і не ефективно та не правильно призначене. Значною мірою негативний результат лікування зумовлений відсутністю розуміння складних анатомічних особливостей великого грудного м'яза та біомеханіки рухів у плечовому суглобі.

Важливим питанням залишається вибір методу лікування, які покази та протипокази до консервативного і хірургічного лікування. Арсенал методів фіксації на сьогоднішній день представлений значною лінійкою, а саме: трансосальний шов, фіксацію за допомогою різних кісткових анкерів, за допомогою кортикальних гудзиків та інші.

При пошуку та вивченні літератури, за даною темою, не знайдено жодних даних про ЕМГ активність до та після хірургічного лікування ВГМ м'яза. Не досліджувалась специфічність та чутливість УЗД, що може надати інформацію про рівень ушкодження, повноту розриву, оцінювати якість відновлення м'яза після хірургічного лікування.

Актуальність даної проблеми полягає у тому, що при несвоєчасній діагностиці, неадекватному консервативному або хірургічному лікуванні, відсутності комплексу терапевтичних вправ для відновного лікування пацієнтів з ушкодженнями великого грудного м'яза призводить до зменшення сили внутрішньої ротації, згинання та приведення плеча, хронічного больового синдрому, больового синдрому при фізичних навантаженнях, косметичного дефекту, які призводять до втрати працездатності насамперед молодих активних людей нашої країни.

Враховуючи сказане вище, питання діагностики і лікування ушкоджень ВГМ потребує подальшого вивчення, систематизації та визначення алгоритму діагностики, хірургічного лікування та післяхірургічного відновлення пацієнтів.

### **Мета роботи**



Покращити результати лікування хворих з пошкодженням великого грудного м'яза шляхом вдосконалення клініко-інструментальної діагностики і розробки диференційованої тактики лікування гострих та застарілих розривів.

### **Завдання:**

1. На основі біомеханічного експерименту вивчити зміни кінематики рухів (гістерезис) у плечовому суглобі при ушкодженні великого грудного м'яза та після його хірургічного лікування.
2. Вивчити специфічність і чутливість клінічних, рентгенологічних, УЗД, МРТ методів дослідження, на основі чого розробити схему діагностики та подальшого спостереження при ушкодженні великого грудного м'яза.
3. Розробити методику для визначення силових характеристик великого грудного м'яза з метою оцінки якості відновлення після лікування.
4. Уточнити покази до вибору методу рефіксації при ушкодженні великого грудного м'яза та розробити алгоритм лікування свіжих і застарілих ушкоджень великого грудного м'яза.
5. Розробити комплекс терапевтичних вправ при свіжих та застарілих ушкодженнях великого грудного м'яза адаптовану для населення нашої країни.
6. Оцінити результати лікування гострих та застарілих ушкоджень великого грудного м'яза за шкалами Quick DASH, SEPPMT та ASES до операції, через 6 місяців після хірургічного лікування та через 12 місяців.

### **Об'єкт дослідження**

Ушкодження великого грудного м'яза.

### **Предмет дослідження**

Клініко-інструментальні методи діагностики, біомеханічний аналіз функції ушкодженого ВГМ після розриву та після хірургічного лікування.

### **Матеріали і методи дослідження**

У роботу включено та опрацьовано 84 хворих з ушкодженням ВГМ, яким проведено хірургічне лікування. Були проаналізовані клінічні дані історій

хвороб, дані протоколів після хірургічного лікування, результати додаткових методів дослідження УЗД, МРТ, ЕМГ. Провели оцінку функціонального стану ВГМ та верхньої кінцівки за шкалами Quick DASH, SEPPMT та ASES до хірургічного лікування, через 6 та 12 міс після хірургічного лікування.

У роботі, для виконання поставленої мети та задач були застосовані наступні методи дослідження:

- клініко-анамнестичний метод для визначення механізму і давності травми, визначення стану м'яза, функціональні проби для класичної оцінки вихідного стану ВГМ;

- УЗД – визначали рівень ушкодження, повноти ушкодження, наявність рідини, ретракції м'яза, після розриву та після хірургічного лікування;

- рентгенографія – визначали після хірургічного лікування рівень та правильність постановки фіксатора;

- МРТ – використовували для діагностики рівня ушкодження ВГМ;

- оцінка функціональних результатів лікування – проводилась за шкалами Quick DASH, SEPPMT та ASES;

- статистичний метод – обробку зібраних даних проводили за допомогою програм STATISTICA 12,0 by StatSoft, Inc. of USA (ліцензія № ALXR712D833252FAN3), Microsoft 365 (Office, Excel).

### **Наукова новизна отриманих результатів**

- Вперше виявлено на основі дослідження гістерезису, що ключична головка великого грудного м'яза відповідає за точність виконання моторного завдання, а груднино-реберна за силові характеристики.
- Вперше, на основі дослідження показників гістерезису ЕМГ активності м'язів, при порівнянні груп здорових добровольців та групи оперованих пацієнтів через 12 ( $\pm 3,9$ ) місяців після хірургічного лікування великого грудного м'яза, не виявили статистично значущого впливу фактору групи добровольців на відповідну точність виконання механічного завдання ( $DF=1$ ,

$F=0,001$ ,  $p=0,982$ ), що свідчить про повне відновлення функції і ефективність хірургічного лікування.

- Вперше, на основі співставлення даних протоколів УЗД та післяопераційного діагнозу розраховано чутливість і специфічність дослідження. Чутливість методу склала 93,7 %, специфічність 83,3 %. Також визначили точність методу, який дорівнює 92,7 %, що свідчить про високу діагностичну цінність даного дослідження.
- Розроблено і перевірено на чутливість та специфічність тест визначення товщини сухожильно-м'язового переходу. Виявлено високу чутливість тесту 95,1 % та дещо нижчу специфічність 80 % тесту, що свідчить про високу інформативність тесту і його використання в практиці лікаря для експрес діагностики ушкодження великого грудного м'яза. Точність тесту дорівнювала 94,0 %.

### **Практичне значення отриманих результатів**

Розроблено раціональний підхід до діагностики та лікування хворих з ушкодженням ВГМ на основі оцінки вихідного стану та вимог до плечового суглоба, що підвищило якість, зменшило тривалість і покращило результати лікування хворих з цією патологією. Застосування комплексу терапевтичних вправ, прискорює повернення до звичайного способу життя та повернення до спортивних навантажень і тим самим покращує результати лікування хворих.

### **Особистий внесок здобувача**

Безпосередньо автором сформульовано цілі та завдання дисертаційної роботи, проаналізовано вітчизняну та закордонну літературу. Проведено огляд пацієнтів, аналіз медичної документації 84 хворих із ушкодженням ВГМ. Автор розробив протокол виконання експерименту і брав безпосередню участь у виконанні експерименту. Розробив методику й самостійно проводив вимірювання ізометричної сили ВГМ.

Написано всі розділи дисертації, сформульовано висновки та практичні рекомендації.

### **Апробація результатів дисертації**

Основний зміст дисертаційної роботи викладено:

Вчена рада ДУ «ІТО НАМН України» (Київ, 2023).

Науково-практична конференція з міжнародною участю, присвячена пам'яті члена-кореспондента НАМН України, д.мед.н., професора Ю.Б. Чайковського «Тканинні реакції в нормі, експерименті та клініці». Київ, 8-9 червня 2023.

Реабілітація та протезування/ортезування ХХІ століття. Проблематика, перспективи та міжнародні стандарти відновлення рухової активності. Харків, 15 квітня 2021.

IV Науковий симпозіум з міжнародною участю «Захворювання кістково-м'язової системи та вік», присвячений пам'яті В.В. Поворознюка. Київ, 21-22 жовтня 2021.

### **Обсяг і структура дисертації**

Дисертаційна робота викладена на 133 сторінках машинописного тексту. Робота складається зі вступу, 6 розділів, висновків, переліку літератури, який містить 81 джерело інформації. Дисертація ілюстрована 49 рисунками та діаграмами і включає 11 таблиць.

Дисертаційна робота виконана у відділі мікрохірургії та реконструктивно-відновлювальної хірургії верхньої кінцівки ДУ «Інститут травматології та ортопедії НАМН України» під науковим керівництвом доктора медичних наук, професора Поляченка Юрія Володимировича.

## РОЗДІЛ 1. СУЧАСНИЙ СТАН ПРОБЛЕМИ УШКОДЖЕННЯ ВЕЛИКОГО ГРУДНОГО М'ЯЗА (ОГЛЯД ЛІТЕРАТУРИ)

Протягом останніх десятиліть, із збільшенням інтенсивності фізичної активності та зайнятості людей у спорті, роботі та повсякденному житті, зросла і кількість випадків ушкодження ВГМ. Це стало особливо актуальним у спортивних галузях, таких як бодібілдинг, гребля, важка атлетика, а також у контактних видах спорту.

Незалежно від причин ушкодження, такі як травми, надмірне навантаження, неправильна техніка виконання вправ або дегенеративні зміни м'язової тканини з віком, пошкодження великого грудного м'яза може супроводжуватися різними симптомами, а саме: біль, обмеження руху і втрата сили в плечовому поясі.

У зв'язку зі зростаючою увагою до спорту та фітнесу в сучасному суспільстві, розуміння проблеми ушкодження великого грудного м'яза, його діагностика, лікування та реабілітація стають дедалі більш важливими завданнями для медичних фахівців, тренерів і спортсменів. Відновлення функцій м'яза та повернення до активного способу життя є основною метою при лікуванні та реабілітації пацієнтів з ушкодженням ВГМ.

### *Анатомія ВГМ.*

Великий грудний м'яз (*musculus pectoralis major*) – це великий, плоский, неправильної трикутної форми, віялоподібний м'яз. Розташований поверхнево і займає значну частину передньої стінки грудної клітки. Бере початок ВГМ від 2/3 медільної частини ключиці, рукоятки груднини та хрящів II-VII ребер, передньої стінки піхви прямого м'яза живота. Місце прикріплення м'яза – гребінь великого горбка плечової кістки (*crista tuberculi majoris humeri*). Залежно від початку м'яза в ньому розрізняють 3 частини: ключичну, груднино-реберну і черевну. Груднино-реберна головка має від 2 до 7 окремих сегментів. Прикріплюється до плечової кістки сухожилком, який має U-подібну двошарову (біламінарну) будову [2]. Вертикальний розмір кріплення на плечовій кістці 5,2-8,2 см, товщина 0,1-0,3 см [12, 13]. М'язові волокна

перекручуються та накладаються одне на одного таким чином, що нижні волокна м'яза вставляються у найвище положення на плечовій кістці (Рис. 1.1). Це призводить до сильного напруження у волокнах м'яза та сухожилка в нижній частині м'яза, в момент коли м'яз розтягується більше можливої його екскурсії і призводить до його розриву [10].

Кровопостачання ВГМ здійснюється переважно гілками торакоакроміальної артерії, що відходить від пахвової артерії. Торакоакроміальна артерія ділиться на ключичну та дельтоподібну гілки, які кровопостачають проксимальну частину м'яза. Живлення дистальної частини здійснюється в основному за рахунок перфорантних гілок передніх міжреберних артерій та внутрішньої грудної артерії, гілок латеральної грудної артерії [14].

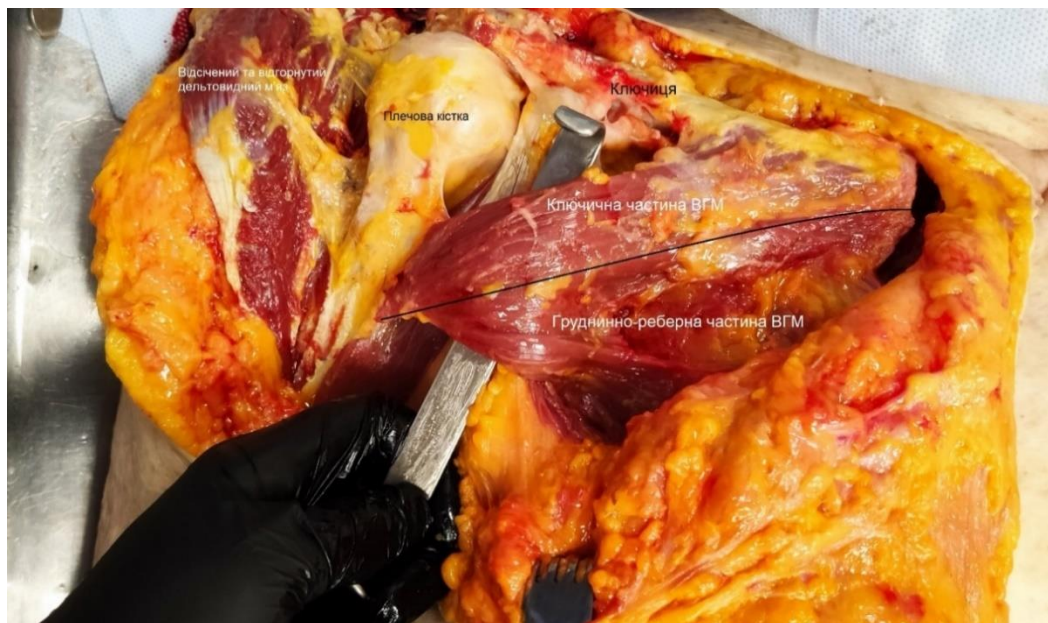

Рис. 1.1. Анатомічний препарат правого великого грудного м'яза.

Функція ВГМ залежить від того, які головки м'язів задіяні та з якого положення виконується рух. При фіксованому тулубі та вільній верхній кінцівці він згинає плече, приводить його до тулуба та виконує внутрішню ротацію. При зігнутому або відведеному плечі та фіксованому корпусі м'яз опускає підняте плече. При фіксованих у положенні розгинання і відведення верхніх кінцівок та вільному корпусі (наприклад, при підтягуваннях), бере

участь у згинанні плечей та підйомі тулуба. Крім того, м'яз піднімає ребра, беручи участь в акті вдиху [15, 16].

Іннервація здійснюється медіальним та латеральним грудними нервами (nn. Thoracicus medialis et lateralis), які є гілками плечового сплетення (корінці C5-Th1) [17].

#### *Історія.*

Перший випадок розриву сухожилка великого грудного м'яза описали хірурги P. Patissier і V. Ramazzini у 1822 р. Вони повідомляли про пошкодження м'яза у міцного, здорового молодика, учня м'ясника, в якого розрив стався коли він знімав свинячу напівтушу з гака. Історія цього пацієнта закінчилася трагічно – він помер від інфекційного ускладнення, що утворилося внаслідок розриву гематоми [18].

Перша згадка про хірургічне лікування розриву сухожилка великого грудного м'яза описане у 1928 р. D. McKelvey [19]. Він описує випадок часткового ушкодження ВГМ у 19-річного боксера та повідомляє, що результат лікування був розцінений як відмінний. WM. Hayes у 1950 р. виконав перший систематичний огляд, присвячений цій тематиці: на той момент у літературі було виявлено всього 19 опублікованих випадків, до яких він додав 2 власні спостереження. З 21 пацієнта лише 5 було прооперовано, результати автор оцінив як ідентичні в оперованій та неоперованій групах [20].

Пряма та непряма травма може призвести до пошкодження різних частин ВГМ. Легкі розтягнення та часткові розриви є найпоширенішими серед травм ВГМ, проте симптоми не приводять пацієнтів до лікаря, тому їх поширеність і не можливо відслідкувати. Легкі ушкодження, розташовані на рівні черевця м'яза, або незначні ушкодження сухожилка, лікуються консервативно. Однак повний розрив великого грудного м'яза є відносно рідкісною травмою, який має покази до хірургічного лікування [4, 6, 21, 15, 22].

У 1972 році J.E. McEntire зі співавторами, які провели аналіз існуючої літератури на той час, виявили вже 45 описаних випадків, до яких вони додали 11 своїх спостережень [23]. Дослідники вперше пов'язали прогноз якості

лікування з типом розриву та відзначили, що результати після оперативного лікування були кращими, ніж після консервативного лікування. На той час, за даними авторів, з 45 випадків, описаних у літературі в 37 мала місце пряма травма.

Wolfe SW, et al. у 1992 році, в серії досліджень виявив, що в його більшості пацієнтів розрив ВГМ стався внаслідок не прямої травми під час занять у спортзалі, а саме під час виконання вправи «жим лежачи». З урахуванням цього, вони на трупних препаратах досліджували екскурсію окремих волокон грудного м'яза імітуючи вправу «жим лежачи». Вимірювали в семи точках уздовж волокон м'яза за допомогою тонких дротів, з'єднаних з плечовою вставкою та циферблатними датчиками. Екскурсії в концентричній і ексцентричній фазах підйому були виражені у відсотках від довжини волокна в стані спокою. Короткі нижні волокна м'яза непропорційно подовжуються протягом останніх 30° розгинання плечової кістки. Дослідники дійшли висновку, що нижні волокна мають механічні недоліки в кінцевій частині ексцентричної фази підйому і використання великих навантажень на максимально розтягнуті волокна призводить до розриву при виконанні вправи «жим лежачи» [10].

У зв'язку із збільшенням випадків розриву ВГМ, дана травма потребувала розробок класифікацій для систематизації ушкодження та покращення тактики лікування.

#### *Класифікації ушкоджень ВГМ*

Першу класифікацію для визначення ступеня ушкодження, виходячи з розташування розриву та його масивності запропонував Tietjen R. (1980), якою широко користуються і до сьогодні. Дана класифікація передбачає:

I тип – забій або розтягнення. Це найбільш поширене у класифікації пошкодження ВГМ. Достовірних даних частоти цієї травми визначити неможливо, тому що пацієнти можуть не звертатись за медичною допомогою або отримати консервативне лікування яке принесе хороший результат.



II тип – парціальний або частковий розрив. Це ушкодження не рідке. Пацієнти часто звертаються за медичною допомогою через важкість та стійкість симптомів. Не завжди легко відрізнити часткове від повного ушкодження ВГМ.

III тип – повний розрив. Діагноз може бути пропущений, але симптоми, як правило, зберігаються протягом тривалого часу. Даний тип із додаванням літери, який вказує на рівень розриву.

III A тип – ушкодження м'яза на рівні кріплення до груднини. Найрідша травма, при якій відмічається косметична деформація, припухлість і зміщення м'яза від груднини.

III B тип – ушкодження на рівні м'язової частини (черевця). На рівні розриву відмічається припухлість і болючість яка пов'язана з гематомою.

III C тип – ушкодження на рівні сухожильно-м'язового з'єднання. Відмічається зміщення м'яза до груднини при його напруженні, припухлість. Дефект часто пальпується.

III D тип – відрив сухожилка від кістки. Визначається виражена слабкість приведення плеча. Часто спостерігається екхімоз, що поширюється вниз по руці. Пальпується дефект сухожилка.

В 2000 році Вак К., у своїй праці модифікував класифікацію Tietjen R., доповнивши ще 2 типи ушкодження. I, II, III A,B,C,D тип залишились не змінними, доповнення викладені нижче:

III E тип – авульсивний перелом гребня великого бугорка з місцем інсерції сухожилка ВГМ.

III F тип – розрив на рівні сухожилка.

Проте, вище наведена класифікація широко розкриває лише 3 тип ушкодження, чого не можна сказати про 2 тип. Тому, у 2020 році, Frank A. Cordasco модифікував класифікацію Tietjen і Вак [24].

I тип – забій або розтягнення.

II тип – розрив ізольованої однієї (ключичної або груднинно-реберної) головки ВГМ, з додаванням літери, яка вказує на рівень розриву, де:

тип А – ушкодження м'яза на рівні початку м'яза;

тип В – ушкодження на рівні м'язової частини (черевця);

тип С – ушкодження на рівні сухожильно-м'язового з'єднання;

тип D – відрив на рівні сухожилка.

III тип – комбінований розрив головок (повний розрив), також як і в класифікації Tietjen і Vak з додаванням літери як і в II типі, яка вказує на рівень розриву, де:

тип А – ушкодження м'яза на рівні кріплення;

тип В – ушкодження на рівні м'язової частини (черевця);

тип С – ушкодження на рівні сухожильно-м'язового з'єднання;

тип D – відрив на рівні сухожилка;

тип E – авульсивний перелом гребня великого бугора.

Вище представлені класифікації є найпоширенішими та простими в користуванні, які застосовують більшість хірургів світу. Проте, у зв'язку з прогресивним розвитком в галузі анатомії було виявлено двопластинчасту будову сухожилка ВГМ (Рис. 1.2). Безперечно, рівень розриву впливає на тактику лікування, проте в представлених класифікаціях не проведено розподіл за давністю травми, що значно може змінювати підхід до лікування, спосіб рефіксації та програми відновлення.

У 2012 році ElMaraghy et al., запропонували комплексну класифікацію розривів ВГМ, яка несе різнобічну інформацію про ушкодження, що може надати інформацію лікарю для подальшої тактики лікування.

Класифікація передбачає:

- час від травми до звернення (гостра чи застаріла);
- рівень розриву;
- часткового чи повного розриву однієї чи двох пластинок сухожилка (тобто товщина і ширина його) (Рис. 1.2).

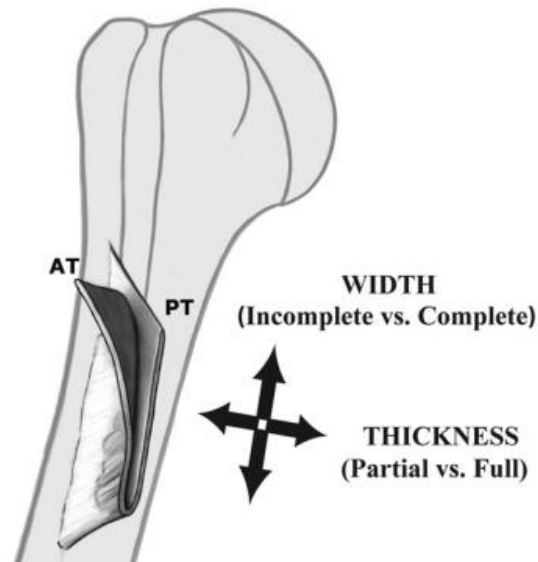


Рис. 1.2. Двопластинчаста будова сухожилка ВГМ за ElMaraghy et al., (2012), де АТ (anterior tendon) – передня пластинка сухожилка, РТ (posterior tendon) - задня пластинка сухожилка (рисунок взято з ElMaraghy, 2012) [2].

Схематичний розподіл масиву ушкодження запропонований ElMaraghy et al., (2012) представлено на Рис. 1.3. Чорною, жирною лінією відмічено розрив одної або двох пластинок сухожилка (товщина) і може бути повними або неповними по ширині.

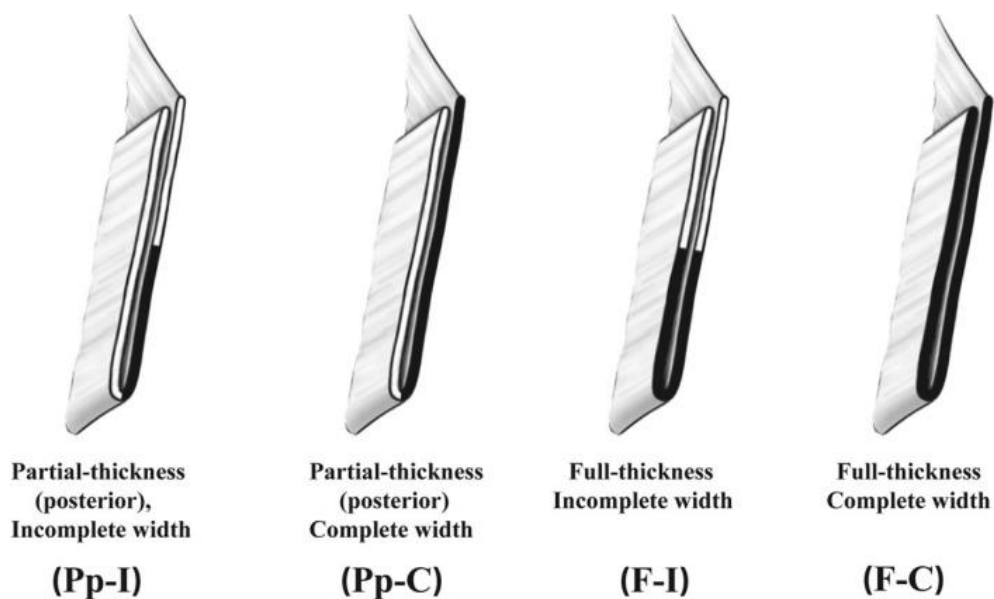


Рис. 1.3. Схематичний вигляд товщини і ширини ушкодження за ElMaraghy et al., (2012), де: часткова товщина (задня частина), неповна ширина (Pp-I);

часткова товщина (задня частина) повна ширина (Pp-C); повна товщина, неповна ширина (F-I); повна товщина, повна ширина (F-C). (рисунок взято з ElMaraghy, 2012) [2].

За часом, автор розподіляє на гострі (до 6 тижнів) та застарілі (більше 6 тижнів) ушкодження. Переклад класифікації представлено у табл. 1.1.

Таблиця 1.1

## Комплексна система класифікації розривів великого грудного м'яза

За часом:	A – гострий (до 6 тижнів)	C – застарілий (більше 6 тижнів)
За розташуванням:	1 – на рівні початку м'яза або на рівні черевця	
	2 – на або між м'язово-сухожильним з'єднанням і на рівні сухожилка	
	3 – відривний перелом	
Розмір (товщина)	(Pa) – частково-передній	
	(F) – повний	
	(Pp) – частково-задній	
Розмір (ширина)	(I) – не повний розрив	(C) – повний розрив

Зразок класифікації: гострий розрив на рівні м'язово-сухожильного з'єднання, що має повну товщину і не повну ширину – класифікуються як «A-2-F-I». Аналогічно, застарілий розрив, часткової товщини на рівні сухожилка (задній листок сухожилка), повної ширини (класифікуються як "C-2-Pp-C") [2].

Найчастіше ушкодження ВГМ, за даними К. Vak et.al (2000), виникають на рівні сухожилка (тип III D – у 65 %), на другому місці на рівні м'язово-сухожильного переходу (тип III C – у 32 %), розриви в місці кріплення м'яза, черевця м'яза та відрив з кістковим блоком (тип III A, III B, III E) трапляються в 1 % випадків. Часткові розриви зустрічаються частіше, ніж повні, і відбуваються на рівні м'язово-сухожильного переходу. Повні розриви виникають найчастіше в місці прикріплення сухожилка до кістки, рідше у місці м'язово-сухожильного переходу, ще рідше відбуваються розриви самого сухожилка або м'яза [21].

### *Діагностика*

Для інструментальної діагностики, виконання рентгенографії є неінформативним, проте, для діагностики рідкісних випадків, таких як відрив ВГМ з кістковим блоком цей метод є доволі інформативним [25].

Двома ключовими методами візуалізації, які використовуються для оцінки ушкоджень ВГМ, є УЗД та МРТ.

На сьогодні, більшість авторів стверджують, що МРТ є золотим стандартом діагностики ушкодження ВГМ [26, 27, 28]. В режимі T1 добре видно гострі розриви, які супроводжуються набряком і крововиливом, застарілі розриви супроводжуються фіброзом та рубцюванням [26]. Проте, Zvijac JE et al. (2006), в своїй практиці, визначаючи показання до операції, рекомендують спиратись в більшій мірі на клінічну картину, а ніж на МРТ [29].

У діагностиці розривів сухожилка ВГМ може застосовуватись УЗД – недороге, легкодоступне обстеження, яке можна використовувати для ефективного скринінгу травми та початкового визначення ступеня захворювання [1]. Як і в випадку з іншими видами патології, для УЗД необхідний великий досвід аналізу схожих клінічних випадків, який часто відсутній у дослідника у разі розривів ВГМ.

### *Хірургічне лікування*

Від першої згадки про хірургічне лікування розриву сухожилка великого грудного м'яза, яке було описане у 1928 р. D. McKelvey [19] і до сьогодні у світі розроблена низка методів фіксації сухожилків. Для цього можуть бути використані черезкістковий шов, анкерні фіксатори, однокортикальна або двокортикальна фіксація за допомогою гудзикових імплантатів. На сьогодні відомі такі основні методики рефіксації сухожилка ВГМ до кістки:

- Черезкістковий шов в один ряд (Рис. 1.4А). Також можливий варіант з 2 рядами отворів, через які проводяться нитки (Рис. 1.4Б).

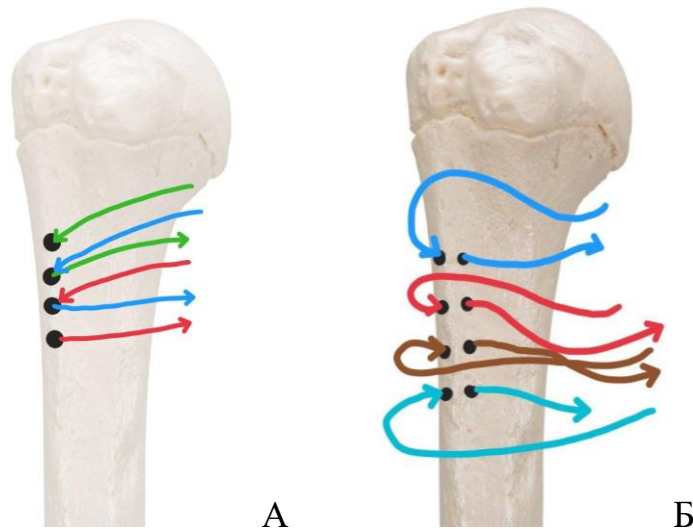


Рис. 1.4. Зразок черезкісткового шва із схемою проведення ниток, А – один ряд, Б – два ряди (власний рисунок).

- Черезкістковий шов з формуванням жолоба для інтеграції сухожилка в кістку (Рис. 1.5).

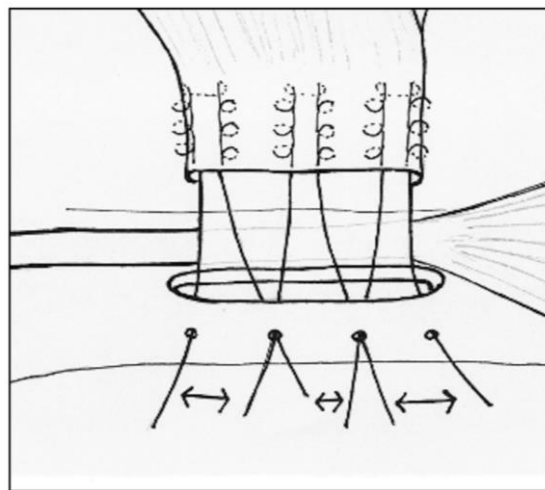


Рис. 1.5. Черезкістковий шов з формуванням жолоба та схема проведення ниток (рисунок взято з Rabuck 2012) [30].

- Фіксація за допомогою анкерів (Рис. 1.6).

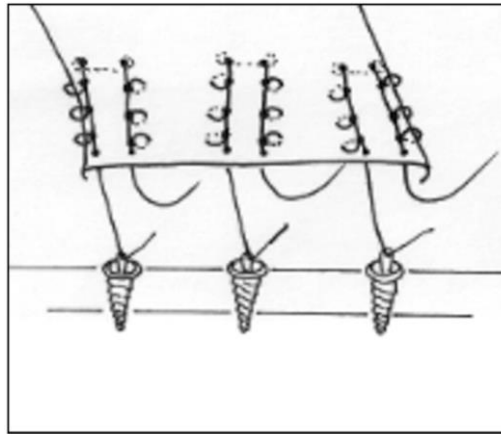
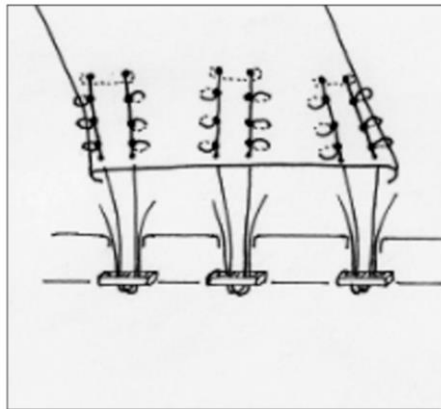



Рис. 1.6. Схема анкерної фіксації (рисунок взято з Rabuck 2012) [30].

- Фіксація за допомогою кортикальних гудзиків одно- або двохкортикальною методикою (Рис. 1.7).



А



Б

Рис. 1.7. Однокортикальна методика А (рисунок взято з Rabuck 2012) та Б – двохкортикальна методика (рисунок взято з Uchiyama, 2011) [30, 31].

Група науковців з Чикаго на чолі з Sherman SL (2012), на 24 кадаверних препаратах, провела біомеханічне лабораторне дослідження, а саме порівняння методик фіксації до кістки та шва сухожилка ВГМ. 24 препарати було розділено на 3 групи в залежності від типу фіксації та одну контрольну групу, в якій досліджували нативний сухожилок. За результатами досліджень найбільшу міцність мав інтактний сухожилок ВГМ та досяг  $1454,8 \pm 795,7$  Н. Рефіксований сухожилок за методикою «Pec Button»: розрив стався на  $353,5 \pm 88,3$  Н, анкерна фіксація на  $292,0 \pm 73,3$  Н, черезкістковий шов на  $359,2 \pm 110,4$  Н. Усі розриви конструкцій відбулись не через міграцію фіксатора, розриву нитки чи прорізання через кістку, а саме через прорізування нитки через

сухожилок. З чого можна зробити висновок, що надійність фіксації практично однакова в усіх методиках [32].

У другому експерименті ця ж група науковців досліджувала залежність товщини нитки від сили з якою вона прорізується. Експеримент складався з 4 груп: 1 група – однокортикальна фіксація за допомогою 3 «Pec Button» та використання 3 стрічок (FiberTape); 2 група – однокортикальна фіксація за допомогою 3 «Pec Button» з використанням 3 стрічок (FiberTape) та армуванням крайніх стрічок 2 нитками №2 (FiberWire); 3 група – техніка з використанням 3 ниток №2 (FiberWire) та кістковим жолобом.

Тестування пікового навантаження на відмову показало, що використання методик 1 та 2 групи продемонструвала на 61 % більшу міцність, ніж традиційна техніка 3 групи з кістковим жолобом.

Тому, ремонтні конструкції з використанням швів більшого калібру та шовної стрічки, забезпечують кращу міцність конструкції порівняно з традиційними методами шва ВГМ у біомеханічній моделі та може бути вигідним для хірургічного лікування [33].

У 2011 році Y. Uchiyama et al., описують методику двокортикальної фіксації з виконанням поздовжнього отвору в одному кортикальному шарі для занурення сухожилка ВГМ всередину кістки. Автори повідомляють, що дана методика дозволяє досягти більш надійної фіксації та більш швидкого прирощення сухожилка до кістки [31].

J.A. Silverstein et al., (2011), повідомляє про випадок перелому на місці виконання кісткового жолоба. Не зважаючи на те, що перелом стався через 8 тижнів після хірургічного лікування ВГМ внаслідок падіння з висоти власного зросту, було виявлено перелом на рівні інтегрованого сухожилка ВГМ. Автор стверджує, що наявність значного кісткового дефекту призводить до збільшення ризику перелому [34].

Окремим питанням залишається тактика лікування при застарілих ушкодженнях ВГМ. У зв'язку із значною ретракцією, при застарілих ушкодженнях великого грудного м'яза, часто виникає проблема адаптації



сухожилка до місця прикріплення. Найчастіше вдається обійтися пластикою місцевими тканинами, використовуючи фасціально-рубцевий комплекс, але іноді їх виявляється недостатньо [35]. Авторами пропонуються і виконуються різні пластики сухожилка ВГМ. Joseph T.A. et al. описують клінічний випадок з використанням алотрансплантата. В них, під час операції була виявлена значна ретракція м'яза близько 7 см. Після десекції та мобілізації м'яза, дефект склав 1,5 см та унеможлилював дотягнути до місця прикріплення в задовільному натязі. Ними було прийнято рішення, використання алотрансплантату з широкої фасції стегна, що дозволило виконати реінсерцію з допустимим рівнем натягу [36].

G. Merolla et al., (2009) в своїй роботі описує дещо схожу методику, проте він використовував синтетичні трансплантати з поліпропілена для заміщення дефекту [28].

Для пластики дефектів сухожилка ВГМ широко використовують і автотрансплантати, такі як: широка фасція стегна, частина власної зв'язки наколінка, сухожилки групи семмі, частина (стрічка) Ахіллового сухожилка та інші.

Kretzler та Richardson у своїй роботі повідомляють про 19 випадків розриву ВГМ, 16 з яких вони прооперували [37]. Після завершення реабілітації вони отримали у 13 пацієнтів повне відновлення сили. У дослідженні було 2 пацієнти, у яких давність травми становив понад 5,5 років, не зважаючи на відсутність повного відновлення сили в них, було відзначено значне збільшення сили горизонтального приведення, в першому випадку з 50 % до 80 %, у другому – з 60 % до 84 %. Авторами було зазначено, що при делікатному вивільненні з рубців та надійній фіксації можливе навіть дуже запізніле оперативне лікування, що призводить до хороших функціональних результатів.

A.A. Schepsis et al., (2000) провівши аналіз 17 пацієнтів з розривами ВГМ, 4 з яких пройшли консервативне лікування, а 13 були прооперовані, отримали у 96 % випадків у разі свіжих розривів та у 93 % випадків застарілих розривів задовільні результати [4].

У групі пацієнтів, якій проводили консервативне лікування, були отримані задовільні результати лише у 51 % випадків. При дослідженні ізокінетичної сили приведення, відновлення досягнуло 102 % у хірургічно лікованій групі з гострими розривами, до 94 % у хірургічно лікованій групі з застарілими розривами та до 71 % у групі неоперованих хворих.

У 2020 році Blake M Bodendorfer et al., (2020) провели дослідження, мета якого була порівняння результатів хірургічного та консервативного лікування розривів сухожилка ВГМ [38]. Вони проаналізували загалом 23 статті з 664 травмами які відповідали критеріям включення для порівняння. Оперативне лікування значно перевершувало неоперативне лікування з відносним покращенням функціонального результату на 23,33 % (покращення на 0,70 за критеріями Бака, що оцінюється 1-4;  $P = 0,027$ ), повна ізометрична сила 77,07 % ( $P < 0,001$ ), ізокінетична міцність 28,86 % ( $P < 0,001$ ) порівняно з неушкодженою рукою, задоволення від косметики 13,79 % ( $P = 0,037$ ) і деформація в спокої 98,85 % ( $P < 0,001$ ). Загальна частота ускладнень при оперативному лікуванні склала 14,21 %, у тому числі частота повторних розривів — 3,08 %.

Вони дійшли до висновків, що відновлення сухожилка великого грудного м'яза призвело до значно кращих результатів порівняно з безопераційним лікуванням із пов'язаним рівнем ускладнень 14,21 %. Були відзначені статистично значущі покращення функціонального результату, ізокінетичної сили, ізометричної сили, косметики та деформації у спокої [38].

При лікуванні ушкоджень ВГМ трапляються і ускладнення. Згадка про ускладнення зустрічається вже в першій публікації з приводу розриву ВГМ, коли причиною смерті відомого м'ясника послужив сепсис, що розвинувся через нагноєння гематоми у ділянці ушкодження. У літературі є посилання ще на три випадки сепсису, який розвинувся через нагноєння гематоми в місці розриву сухожилка ВГМ при консервативному лікуванні, і у двох випадках спричинив летальний кінець [39, 40, 41].

Основними видами післяопераційних ускладнень є нагноєння післяопераційних ран та гематом, повторні розриви, тендиніт проксимального сухожилка довгої головки двоголового м'яза плеча [42, 19].

Таким чином, діагностика та лікування ушкоджень ВГМ до теперішнього часу є до кінця невирішеною проблемою, яка потребує подальшого пошуку.

Відсутність єдиного алгоритму лікування даної патології веде до незадовільних результатів при консервативному лікуванні.

## РОЗДІЛ 2. МАТЕРІАЛИ ТА МЕТОДИ ДОСЛІДЖЕННЯ

### 2.1. Загальна характеристика хворих

Клінічну групу склали 84 пацієнта з діагнозом ушкодженням ВГМ, з яких 73 пацієнта з 2003 по 2023 роки знаходились на стаціонарному лікуванні у Державній установі «Інститут травматології та ортопедії Національної академії медичних наук України» (ДУ ІТО НАМНУ), м. Київ, 6 пацієнтів у медичному центрі «Центр спортивної травматології і відновлювальної медицини» м. Київ, 5 пацієнтів у медичному центрі «Сучасна ортопедія» м. Київ (відповідні договори про співпрацю укладено та підписано).

Середній вік пацієнтів склав 33,04 ( $\pm 8,2$ ) років. Наймолодшому пацієнту було 16 років, найстаршому 62. Осіб чоловічої статі було 83 (98,8 %), жіночої – 1 (1,2 %).

Таблиця 2.1

Розподіл пацієнтів за віком

Вік хворих (років)	Абсолютна кількість	Відсоток ( %)
До 25 років	16	19,0
25-40	53	63,1
41 і більше	15	17,9

Як бачимо з даних (Таблиця 2.1) значна кількість хворих склала віком від 25 до 40 років – 53 чол (63,1 %), що підтверджує дані літератури про найчастіший вік ушкодження у молодих активних чоловіків віком від 20 до 40 років [4, 7, 8].

У групі до 25 років кількість пацієнтів склала лише 16 чол (19,0 %), що може вказувати на задовільну якість ВГМ в молодому віці.

У групі, 41 рік і більше, 15 чол (17,9 %). На нашу думку, така мала кількість пацієнтів пов'язана зі зменшенням інтересу до спорту чоловіків цього вікового діапазону.

Також пацієнтів було розділено на групи за типом ушкодження, це повні та часткові і на підтипи відповідно класифікації Tietjen і Vak в модифікації Cordasco (2020) (Таблиця 2.2) [24].

Таблиця 2.2

**Таблиця розподілу пацієнтів за типом та підтипом ушкодження**

Тип та підтип ушкодження	Абсолютна кількість	Відсоток ( %)
II C груд реберна	7	8,24
III B	3	3,52
III C	24	28,24
III D	51	60,0

Згідно показників (Таблиця 2.2) більшість пацієнтів мали тип ушкодження III D 51 чол (60,0 %), який передбачає повний розрив на рівні сухожилка або відрив сухожилка від кістки, що свідчить про найслабкіший рівень м'яза саме на рівні сухожилка.

Наступний, за кількістю пацієнтів, III C тип, що відповідає рівню сухожильно-м'язового з'єднання та становить 24 чол (28,24 %). Незначна кількість у нашому дослідженні II C тип (ізолюване ушкодження груднино-реберної або ключичної головки), яке становить 7 чол (8,24 %) і III B повний розрив на рівні черевця м'яза 3 чол (3,52 %).

У зв'язку з цим розподілом, можна зробити висновок, що найслабшою частиною ВГМ при певних передумовах, є його сухожилок.

Також розділили пацієнтів за ушкодженням домінантної чи не домінантної кінцівки.

Таблиця 2.3

**Розподіл пацієнтів за ушкодженням домінантної кінцівки**

Ушкоджена кінцівка	Абсолютна кількість	Відсоток ( %)
Домінантна	48	56,5
Не домінантна	37	43,5

За даними, представленими в Таблиця , більша кількість пацієнтів отримала ушкодження домінантної кінцівки у 48 (56,5 %) та не домінантної кінцівки у 37 (43,5 %). Ми вважаємо, що це можна пояснити особливістю

центральної нервової системи: у момент неочікуваного значного навантаження домінуюча кінцівка спрацьовує швидше і сильніше, що призводить до виникнення розриву саме у домінантній кінцівці.

У нашому спостереженні є 1 пацієнт з рідкісним двостороннім ушкодженням. Молодий чоловік, 32 роки та вагою тіла близько 120 кг, під час занять на брусах, у момент виштовхування з нижнього положення, почув звуковий феномен «як рветься канат» та сильний біль у ділянках проксимальних третин плечей. Після збору анамнезу, з'ясовано, що в минулому займався важкою атлетикою на високому рівні, проте, на момент травми спортом не займався вже більше двох років. До виконання вправи на брусах підготовки не провів, що на нашу думку, стало причиною двостороннього розриву ВГМ.

За результатами збору анамнезу виявлено найчастішу причину ушкодження ВГМ – це важка атлетика. Розрив ВГМ стався при виконанні вправи «жим лежачи» у 43 (50,9 %) пацієнтів [43], що збігається з даними зарубіжних авторів – вони також спостерігають найчастішу причину ушкодження під час зайняття спортом, а саме виконання даної вправи [21, 4]. На другому місці ушкодження в побутових умовах, а саме підняття вантажу, вискакування з ями, різкий рух з вантажем на приведення та інше, який складає 18 (21,1 %) пацієнтів. Наступними ідуть заняття на брусах 8 (9,3 %) та на турніку 7 (8,1 %) пацієнтів.

Детальний розподіл представлено в Таблиця 2.4 та візуально на секторній діаграмі (Рис. 2.1).

Таблиця 2.4

**Розподіл пацієнтів за механізмом травми**

Вправа, механізм травми	Абсолютна кількість	Відсоток (%)
Жим лежачи	43	50,9
Турнік	7	8,1
Бруси	8	9,3

Побутова травма	18	21,1
Боротьба	6	7,0
Вогнепальне поранення	1	1,2
Регбі	1	1,2
Вейтбординг	1	1,2

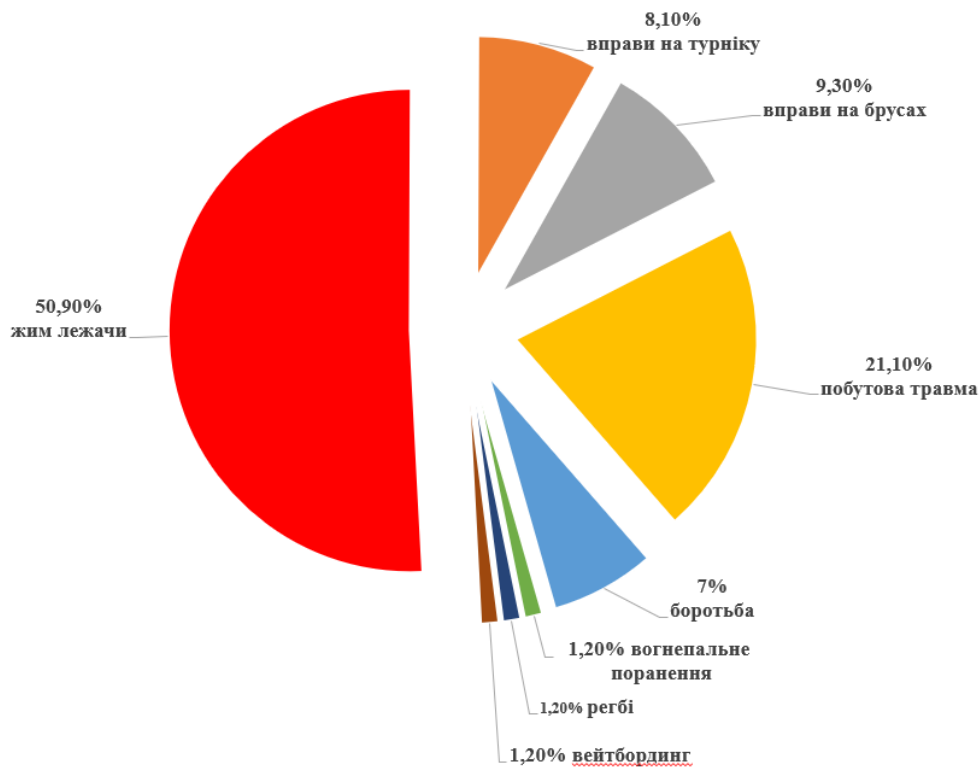


Рис. 2.1. Діаграма розподілу пацієнтів за механізмом травми.

З метою швидкої діагностики ушкодження ВГМ нами було запропоновано клінічний тест визначення товщини зони сухожильно-м'язового переходу. Для визначення чутливості та специфічності клінічного тесту було проведено оцінку запропонованим тестом 84 хворим, які також були прооперовані на базі відділу мікрохірургії та реконструктивно-відновлювальної хірургії верхньої кінцівки в цей же період. Середній вік хворих  $28,6 \pm 8,1$  років.

Для визначення, яку ізометричну силу виконує ВГМ домінантної і не домінантної кінцівки, було сформовано контрольну групу А з 10 чоловіків та інтактними ВГМ. Група Б – з ушкодженим ВГМ домінантної кінцівки до хірургічного лікування, склала 18 чоловіків і група Б1 – через 12 ( $\pm 4,7$ ) місяців після хірургічного лікування 14 чоловіків. Групу В склала 14 чоловіків, які

отримали ушкодження ВГМ не доміантної кінцівки. Група В1 хірургічне лікування не доміантної кінцівки через  $12 (\pm 5,2)$  місяців склала 9 чоловік.

Для систематизації, якісного та кількісного аналізу початкового стану пацієнтів, особливостей та результатів лікування була створена база даних у програмі Microsoft Office 365 Excel, яка дозволяє зв'язати 18 різних кількісних та якісних параметрів, необхідних для вирішення дослідницького завдання. Математичну обробку виконували в Microsoft Office 365 Excel і STATISTICA 12.0 by StatSoft (ліцензія № ALXR712D833252FAN3).

За період виконання нашої роботи спостерігали декілька цікавих та рідкісних випадків, один з них був представлений вище, це двостороннє ушкодження ВГМ. Наступний цікавий випадок.

Звернувся пацієнт С. 23 років, спортивної статури, зі скаргами на виражену асиметрію переднього відділу грудної клітки та меншу силу приведення і внутрішньої ротації плеча. Після клінічного огляду, виявлено аплазію ВГМ, гіпоплазію двоголового м'яза плеча та трапецієподібного м'яза (Рис. 2.2).

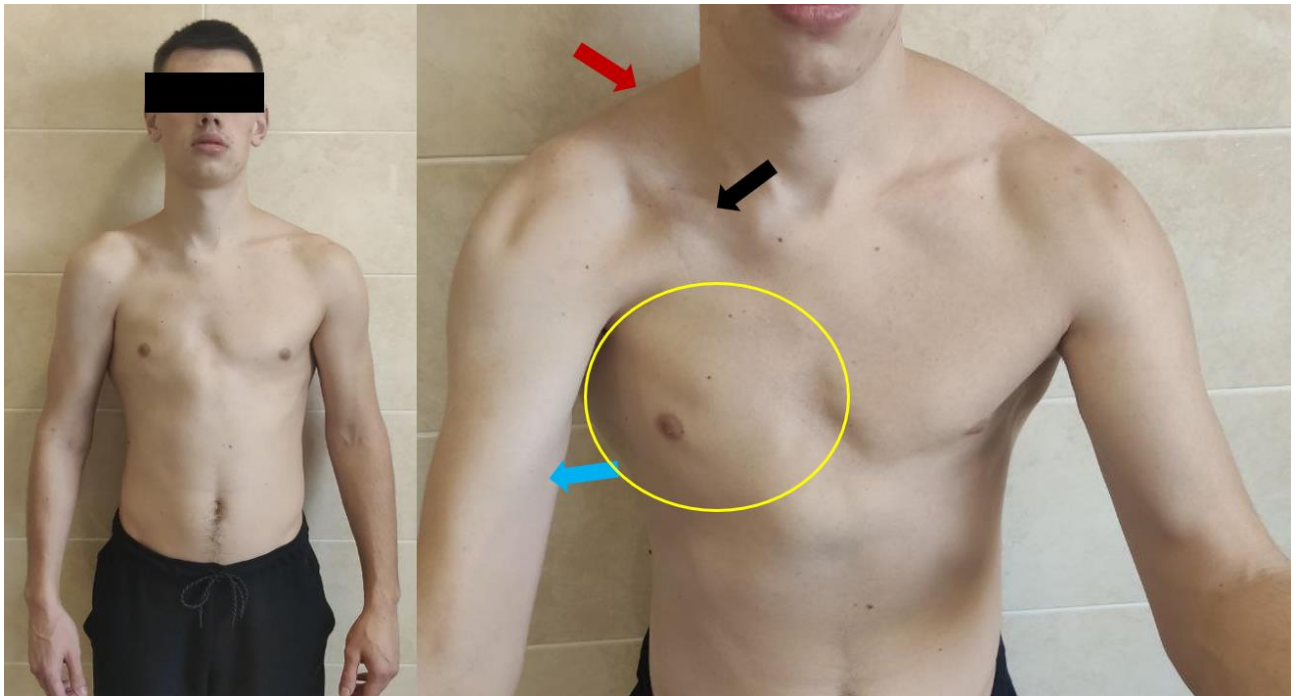


Рис. 2.2. Пацієнт з синдромом Поланда.



Жовтим колом позначено відсутність груднино-реберної головки ВГМ, чорною стрілкою – наявна ключична головка ВГМ, голуба стрілка – гіпоплазія короткої головки двоголового м'яза плеча, червоною стрілкою – гіпоплазія трапецієподібного м'яза.

Після інструментальних дообстежень (УЗД) підтверджено відсутність груднино-реберної головки правого великого грудного м'яза, гіпоплазію короткої головки правого двоголового м'яза плеча та трапецієподібного м'яза, що свідчить на користь синдрому Поланда (Poland Syndrome).

Синдром Поланда – це рідкісне вроджене порушення розвитку, яке характеризується одностороннім дефектом грудної клітки та кисті. Цей синдром був названий на честь англійського студента-медика Альфреда Поланда, який у 1841 році описав випадок хлопчика з відсутністю правого грудного м'яза та синдактилією правої кисті. Синдром Поланда є спадковим захворюванням, але точна причина його виникнення не встановлена [44, 45].

## **2.2. Клінічне обстеження хворих**

Клінічне обстеження на до операційному етапі хворого з ушкодженням ВГМ включало стандартну схему обстеження пацієнтів з травматичними ушкодженнями. Зважаючи на те, що ушкодження ВГМ це є відносно специфічна травма, ми особливу увагу приділяли даним про обставини та механізм травми.

Розпочинали обстеження з опитування пацієнта, яке дозволяло виявити давність та обставини при яких стався розрив, навантаження з яким раніше пацієнт працював та при якому навантаженні стався розрив ВГМ. Важливим було в'яснення чи приймав пацієнт стероїдні препарати для збільшення м'язової маси, чи був біль або дискомфорт за декілька тижнів до розриву [46].

Огляд виконували при повному оголеному торсі, порівнюючи симетричність грудної клітки, наявність гематоми, деформацію грудного м'яза ("dropped nipple" – симптом опущення соска) і згладження контура передньої стінки пахвової ямки (Рис. 2.3).

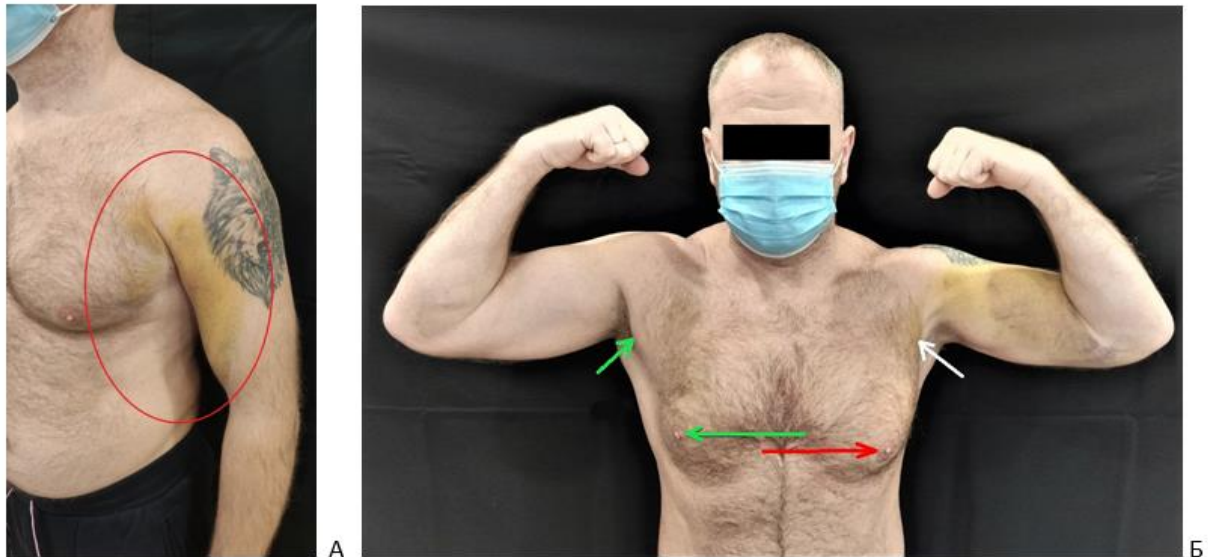


Рис. 2.3. Вигляд пацієнта з ушкодженням ВГМ, 7 днів після травми під час виконання вправи «жим лежачи». А) Гематома передньої поверхні плеча та грудної клітки, Б) Зеленою стрілкою позначено норму, червоною стрілкою – симптом «dropped nipple» опущення соска, білою стрілкою – деформацію передньої стінки пахвової ділянки.

Проте, ми не завжди спостерігали симптом “dropped nipple” при ушкодженні ВГМ. Були наявні випадки, коли при повному ушкодженні м'яза соски знаходилися на одному рівні або взагалі вище здорової сторони. При свіжому ушкодженні опущення соска могли маскувати набряк та гематома які виникають після травми. Більш характерною ознакою ушкодження ВГМ є «S-ознака» (Рис. 2.4), яка дає можливість швидко диференціювати ушкодження м'яза та призначення додаткових методів обстеження для підтвердження діагнозу [6]. При піднятих руках у гору, оглядаючи пацієнта з боку виявляли зміщення культі ВГМ до низу, що відповідно формує ознаку.

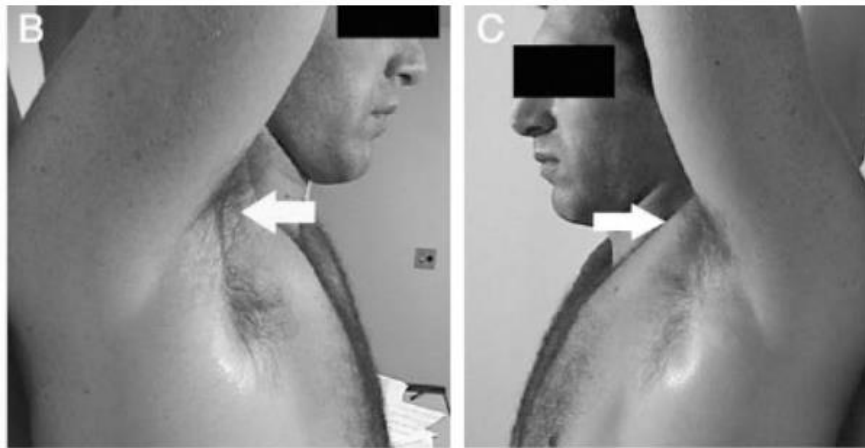


Рис. 2.4. Зліва наявна «S-ознака» – при піднятій руці, втягується культя м'яза та формує S-подібний вигин (рисунок взято з de Castro Pochini A, 2010) [6].

Важливим методом є пальпація місця ушкодження ВГМ, що дає нам можливість виявити больовий синдром в місці розриву, проте при свіжих ушкодженнях це виконати проблемно у зв'язку з больовим синдромом та набряком м'яких тканин. При тижневих і давніших ушкодженнях можливо пропальпувати канал сухожилка та культю ушкодженого сухожилка чи м'яза (тест на визначення товщини сухожильно-м'язового переходу). Важливим є порівняння товщини передньої пахвової складки, при відриві сухожилка від місця кріплення або на рівні сухожильно-м'язового переходу буде стоншення даної складки у порівнянні зі здоровою стороною (Рис. 2.5).

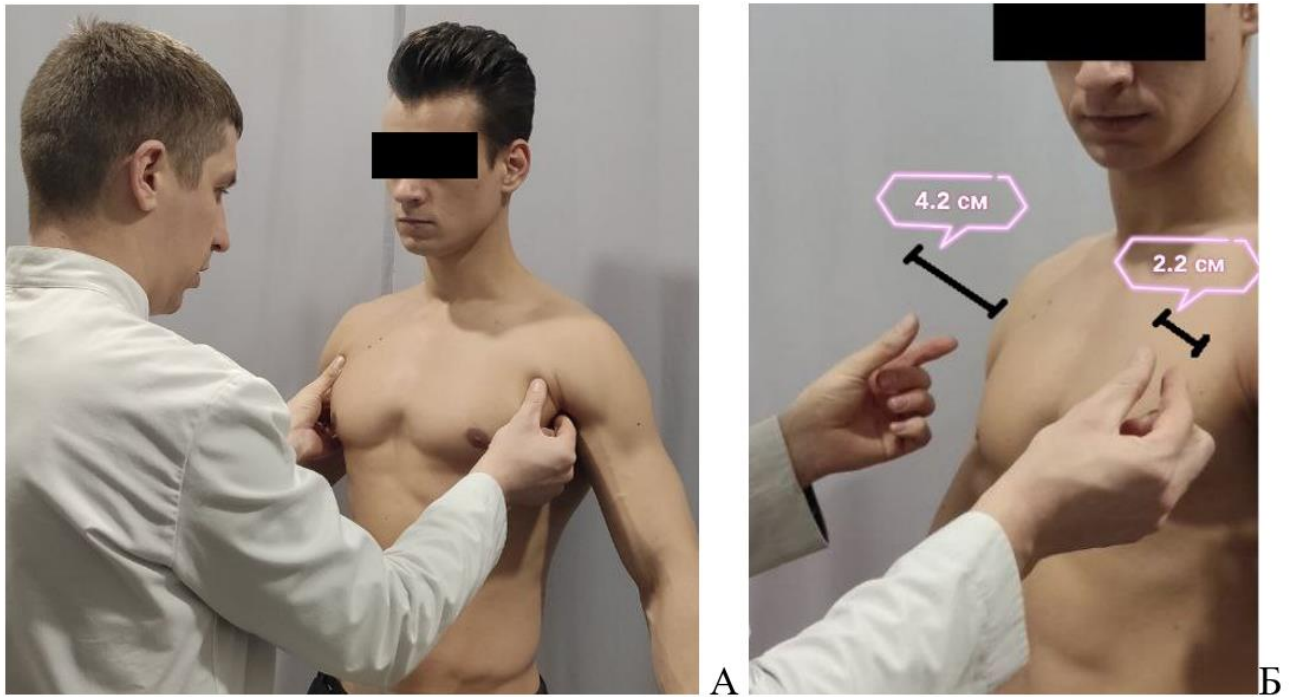


Рис. 2.5. Пальпаторно-порівняльна діагностика товщини каналу ВГМ – тест на визначення товщини сухожильно-м'язового переходу. На рис. А – представлена методика визначення товщини, на рис. Б – оцінка товщини каналу ВГМ, значне стоншення стінки свідчить про ушкодження повне або часткове.

Дана методика визначення ушкодження є швидкою, та може з великою вірогідністю вказувати на діагноз ушкодження, проте за цим методом діагностики не можна визначити чи розрив є повним або частковим.

Для виявлення ушкодження ВГМ ми застосовували тест на визначення товщини сухожильно-м'язового переходу (Рис. 2.5). З метою виконання даного тесту просили досліджуваного розвести плечі  $30-45^\circ$  від тулуба та напружити ВГМ. Досліджуваний, в цей час, пальпаторно визначає на обох сторонах товщину передньої пахвової складки. Тест вважається негативним, коли товщина передньої пахвової складки однакова. Тест сумнівний, коли різниця товщини передньої пахвової складки до 1 см, що може свідчити про часткове ушкодження сухожилка ВГМ. Тест позитивний, коли різниця товщини передньої пахвової складки більше 1 см.

Для визначення можливостей клінічного тесту, представленого вище, співставляли його результати з отриманими при хірургічному лікуванні. Спершу визначили дійсно позитивні результати – ДП (патологія, яка виявлена

при обстеженні, співпала з такою при хірургічному лікуванні), дійсно негативні результати – ДН (патологія не виявлена при обстеженні і не виявлена при хірургічному лікуванні), хибно позитивні – ХП (патологія виявлена при обстеженні, але не виявлена при хірургічному лікуванні) та хибно негативні – ХН (патологія не виявлена при обстеженні, але виявлена при хірургічному лікуванні) [47].

В подальшому розраховували широко вживані в медицині статистичні міри продуктивності даного тесту – чутливість та специфічність.

Чутливість вимірює частку дійсно позитивних, що є визначеними правильно (наприклад, частку з тих, хто справді має певне ушкодження, яке було правильно визначено як таких, що мають цей стан).

Чутливість – процентне співвідношення дійсно позитивних результатів до суми дійсно позитивних та хибно негативних результатів.

$$\text{Чутливість} = \frac{\text{ДП}}{(\text{ДП} + \text{ХН})} 100 \%$$

Специфічність вимірює частку дійсно негативних (наприклад, частку тих, хто справді не має певного ушкодження, яке було правильно визначено як таких, що не мають цього стану).

Специфічність – процентне відношення дійсно негативних результатів у людей, що не мають даної патології, до суми дійсно негативних та хибно позитивних результатів (ймовірність негативного при відсутності патології, тобто частота негативного результату у здорових людей).

$$\text{Специфічність} = \frac{\text{ДН}}{(\text{ДН} + \text{ХП})} 100 \%$$

Точність – відношення всіх дійсних результатів до суми всіх результатів (частка точних результатів у загальному числі обстежень).

$$\text{Точність} = \frac{(\text{ДН} + \text{ДП})}{(\text{ДП} + \text{ДН} + \text{ХП} + \text{ХН})} 100 \%$$

### 2.3. Оцінка функції великого грудного м'яза та плечового суглоба

У нашій роботі ми проводили оцінку функції ВГМ та плечового суглоба за шкалами: Quick DASH, The Score and Subjective Evaluation by Patients with a Pectoral Major Tear (SEPPMT) та American Shoulder and Elbow Surgeons (ASES) при зверненні, через 6 та 12 міс після операції або закінчення курсу консервативного лікування [4, 48, 49].

Quick DASH [50] – це скорочений варіант шкали DASH (Disabilities of Arm, Shoulder and Hand), шкала не здатності використовувати верхню кінцівку. Класична шкала складається з 30 питань. Quick DASH складається з 11 найбільш клінічно важливих запитань і є надійним інструментом для оцінки функціонального результату, порівнюваним з повною версією. Відповідь на кожне питання оцінюється від 0 до 5, де 0 – це найкращий результат, а 5 – найгірший.

Таким чином, сумарний результат коливається від 0 (відсутність порушень) до 100 (повна нездатність використовувати кінцівку). Шкала Quick DASH може застосовуватися при порушенні функції верхньої кінцівки, аналогічною шкалі DASH, і більшою ефективністю у зв'язку з меншою кількістю запитань [51].

$$\text{Quick DASH} = 25 \times \left( \frac{\text{сума балів відповідей}}{11} - 1 \right)$$

The Score and Subjective Evaluation by Patients with a Pectoral Major Tear (SEPPMT) (Шкала суб'єктивної оцінки пацієнтів з ушкодженням великого грудного м'яза) – шкала яка була запропонована Anthony A. Schepesis, Michael W. Grafe та іншими співавторами у 2000 році для оцінки функції ВГМ. Анкета складається з 23 питань, 17 з яких вимірювали за візуальною аналоговою шкалою (ВАШ). Ці питання оцінювали функцію під час повсякденної

діяльності, напруженої діяльності та спорту, а також силу, біль, діапазон рухів, косметичку та загальне задоволення.

$$SEPPMT=10 \times \left( \frac{\text{сума балів відповідей}}{16} \right)$$

В кінцевому результаті отримуємо оцінку від 0 до 100 балів, де 0 – це відмінний результат, 100 – це негативний результат.

American Shoulder and Elbow Surgeons (ASES) – опитувальник для пацієнта Американської асоціації хірургів плечового та ліктьового суглоба. Форма самооцінки пацієнта поділяється на два розділи: біль та функція. Перший розділ містить наочні аналогові шкали (від 0 балів – відсутність болю до 10 балів – найгіршого можливого болю) для оцінки болю. Другий розділ містить питання, що стосуються функції верхньої кінцівки. Відповіді оцінюються за чотирибальною порядковою шкалою, де 0 – неможливо зробити; 1 – дуже важко зробити; 2 – виконання викликає деякі складнощі; 3 – неважко зробити.

Розраховували за формулами:

$$\text{Біль} = 5 \times (10 - \text{оцінка запитання №7})$$

$$\text{Функція} = 5 \times (\text{сума балів 8-17 питань}) / 3$$

$$\text{ASES} = \text{біль} + \text{функція}$$

У результаті ми отримуємо бальну оцінку від 0 до 100 балів, де 0 – це незадовільний результат, 100 – це відмінний результат.

Також використовували об'єктивний метод дослідження функції ВГМ, а саме динамометрію.

Динамометрію виконували на динамометрі SF-500, виробник SYATEK, серійний номер 40045511, тензометричного датчика із цифровим виходом, межі вимірювання 0-500 Н, роздільна здатність 0,01 Н; Допустима похибка 0,2 %. Сертифікат калібрування UA/34/230504/000706.

Протокол дослідження передбачав вимірювання ізометричної сили внутрішньої ротації плеча. Одиниця вимірювання в Ньютонах (Н).

Вихідне положення досліджуваного – стоячи, ноги на ширині плеч, досліджувана верхня кінцівка в положенні приведення до тулуба, в згинанні у ліктьовому суглобі  $90^\circ$ , ротація плеча  $0^\circ$ .



Рис. 2.6. Дослідження ізометричної сили внутрішньої ротації та динамометр SF-500.

Досліджуваний виконував 3 спроби внутрішньої ротації на максимальне ізометричне навантаження домінантною і не домінантною кінцівкою по черзі. Динамометр фіксував максимальне навантаження яке прикладалось в Ньютонах.

Результати сили внутрішньої ротації кожної кінцівки сумували та визначали середнє арифметичне. Дані вносили в таблицю та порівнювали.

Для визначення ізометричної сили ВГМ було вибрано саме цю методику у зв'язку з простотою її виконання та належної об'єктивної оцінки відновлення сили верхньої кінцівки.

#### **2.4. Інструментальні методи дослідження**

Для діагностики та підтвердження будь-яких ушкоджень органів людини на допомогу приходять інструментальні методи дослідження. Для верифікації та підтвердження діагнозу ушкодження ВГМ на сьогоднішній час використовують рентгенографію, УЗД та МРТ. Кожен з методів дослідження має свою цінність для постановки діагнозу.



### 2.4.1. Рентгенографія

Звичайні рентгенограми мають обмежену користь для діагностики ушкодження ВГМ, але їх слід виконувати для оцінки іншої патології або пов'язаних з нею аномалій.

Не зважаючи на те, що ушкодження ВГМ це м'якотканинна патологія, лікаря завжди повинно насторожувати розмір гематоми та виключення або підтвердження цілісності кісток кінцівки. Перед фізикальним обстеженням є необхідним виконання рентгенографії в першу чергу плечового суглоба, для виключення переломів: лопатки, плечової кістки, можливо ребер.

Проте, за даними літератури, зустрічаються і відривні переломи гребня великого горбика, місця кріплення сухожилка ВГМ, їх частота за даними різних авторів 0,5-5 % [21, 2]. В нашій вибірці таких ушкоджень не спостерігалось, проте, про такий варіант ушкодження потрібно пам'ятати. Для виключення кісткової патології є необхідним виконання рентгенографії плечового суглоба і плеча у фронтальній, сагітальній та/або додатково в аксіальній проекціях.

Зразок відривного перелому (Рис. 2.7).

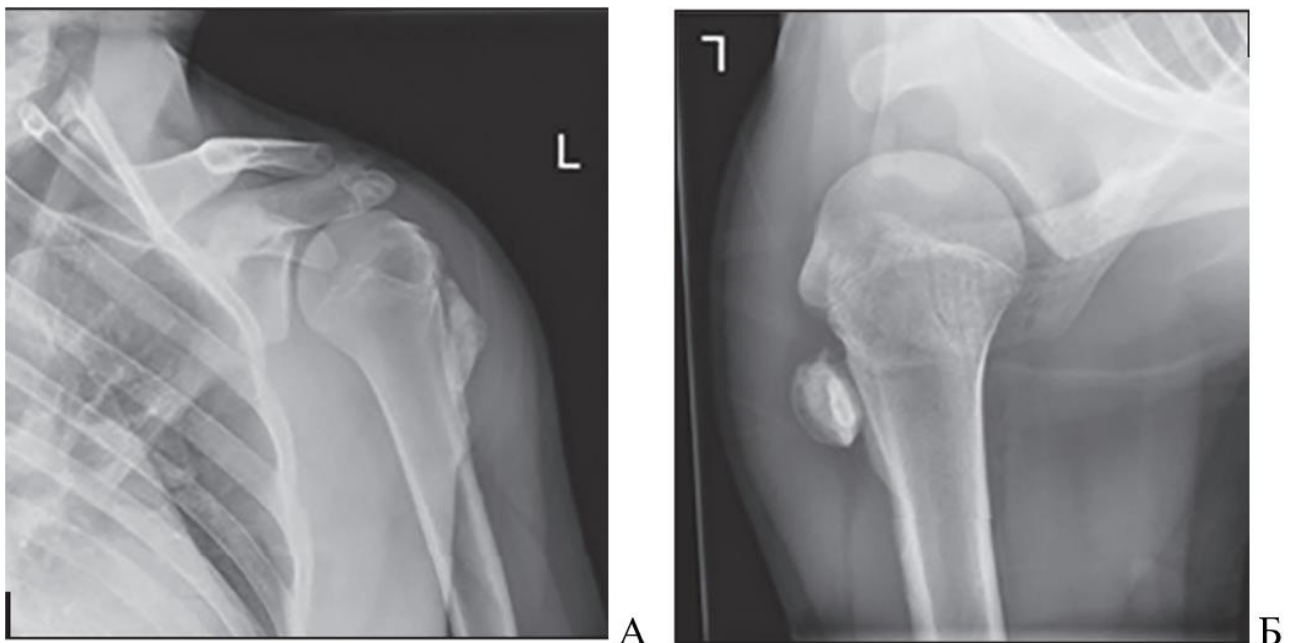


Рис. 2.7. Рентгенограми авульсивного перелому гребня великого горбика (місце кріплення ВГМ) в передньо-задній (А) та аксіальній (Б) проекції (рисунок взято

з Mogere,2014 [25].

## 2.4.2. Ультразвукова діагностика

У цьому розділі ми розглянемо основні принципи, техніку та особливості УЗД при ушкодженнях ВГМ. Ми також проаналізуємо переваги та недоліки УЗД порівняно з іншими методами візуалізації, такими як МРТ.

УЗД є одним з найпростіших, легко доступних і інформативних методів обстеження пацієнтів з підозрою на ушкодження ВГМ [52, 53, 54]. Використання УЗД для оцінки ушкоджень великого грудного м'яза вперше було описано Pavlik A et al. у 1998 році [55].

УЗД дозволяє визначити локалізацію, ступінь і характер ушкодження, а також виявити можливі ускладнення, такі як гематоми, запалення тощо. УЗД також може бути корисною для планування хірургічного лікування та оцінки результатів реконструкції.

Обстеження наших пацієнтів проводили на апараті Logiq P9 General Electric Ultrasound Korea, Lid (Свідоцтво про повірку законодавчо регульованого засобу вимірювальної техніки № П/215/21).

Обстеження пацієнтів проводили за стандартною методикою [1] (Рис. 2.8). Основною задачею УЗД було визначення цілісності ВГМ на різних рівнях, довжину діастаза між кінцями ВГМ у нейтральному положенні плеча та виключення іншої патології ділянки ВГМ і плечового суглоба, які б могли вплинути на результат лікування (ушкодження структур плечового суглоба: зв'язки, ротаторна манжета плеча, суглобова губа лопатки, двоголовий м'яз плеча тощо).

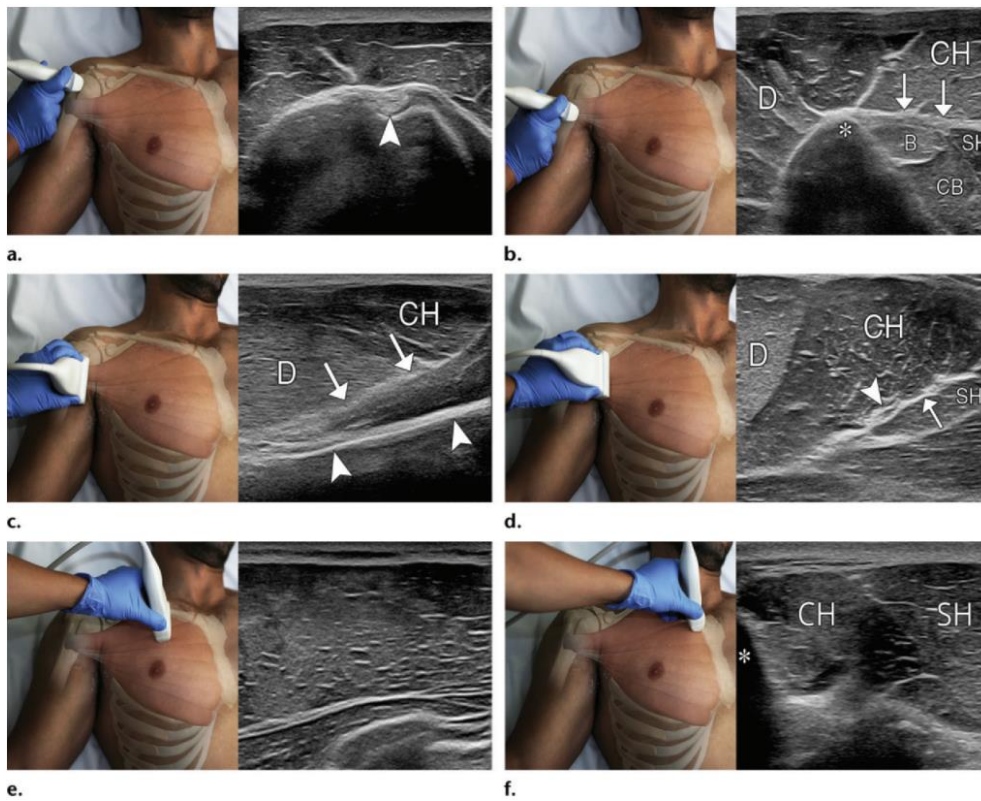


Рис. 2.8. УЗД оцінка ВГМ та його сухожилка. Фотографії (ліворуч) із відповідними УЗ-зображеннями в градаціях сірого (праворуч) демонструють техніку, яка використовується для УЗД оцінки великого грудного м'яза та його сухожилка. (а) Поперечне зображення показує борозну сухожилка двоголового м'яза плеча (наконечник стріли), яка містить сухожилок довгої голівки двоголового м'яза плеча. (б) Поперечне зображення показує ехогенний лінійний сухожилок великого грудного м'яза (стрілки), який прикріплюється до гребня великого горбика (\*). Зауважте, що на цьому рівні головка ключиці (СН) розташована більше попереду відносно груднино-реберної головки (SH). Також видно дельтоподібний (D), двоголовий (B) і клювоплечовий (CB) м'язи. (с) Поздовжнє зображення показує лінійний ехогенний сухожилок великого грудного м'яза (стрілки) і ключичну головку (СН). Також видно дельтоподібний м'яз (D) і плечову кістку (наконечники стрілок). (d) Поздовжнє зображення показує нормальні ключичну головку (СН) і груднино-реберну головку (SH), що входять до загального сухожилка ВГМ. Зауважте, що ключична головка входить у передній шар (стрілка) загального сухожилка, тоді як більшість сегментів нижньої груднино-реберної головки вносить вклад у

задній шар (стрілка) цього сухожилка. D= дельтоподібний м'яз. (e) Поздовжнє зображення показує нормальне черевце м'яза груднино-реберної головки. (f) Поздовжнє зображення показує нормальну ключичну головку (CH), що прикріплюється до проксимального відділу ключиці (\*). Також видно нормальний верхній сегмент черевця груднино-реберної головки (SH) (рисунок взято з UK Lee 2017) [1].

Переваги УЗД:

- Доступність.
- Низька вартість виконання.
- Швидкий метод диференційної діагностики для подальшого спрямування для дослідження певної ділянки на МРТ.
- Доволі висока інформативність (при умові, що лікар функціональної діагностики має високий рівень діагностики даного ушкодження).

Недоліки:

- Оператор-залежний метод дослідження.
- Помилки в діагностиці у зв'язку з маскуванням ознак.
- Низька якість застарілих апаратів УЗД в медичних установах.

Для оцінки можливостей УЗД аналізували протоколи обстеження та співставляли їх з отриманими при хірургічному лікуванні. Визначили дійсно позитивні результати – ДП (патологія, яка виявлена при обстеженні, співпала з такою при хірургічному лікуванні), дійсно негативні результати – ДН (патологія не виявлена при обстеженні і не виявлена при хірургічному лікуванні), хибно позитивні – ХП (патологія виявлена при обстеженні, але не виявлена при хірургічному лікуванні) та хибно негативні – ХН (патологія не виявлена при обстеженні, але виявлена при хірургічному лікуванні) [47].

Після хірургічного лікування та візуального визначення повноти і рівня ушкодження порівнювали дані з протоколами обстеження та розраховували найбільш часто використовувані величини для оцінки міри продуктивності діагностичних можливостей методу. Визначали:

Чутливість, специфічність, точність обчислювали за формулами які представлені в розділі 2.4.2.

### 2.4.3. Магнітно-резонансна томографія

Стандартну МРТ виконували на апаратах Philips Achieva 1,5 Тесла, в сагітальній, коронарній та фронтальній проекціях. За допомогою цього методу оцінювали анатомічні структури плеча в місці кріплення ВГМ, грудної клітки та частково плечового суглоба на основі різної інтенсивності сигналу нормальних та патологічно змінених тканин. Середня кількість зрізів в одній площині була  $24 \pm 8$ .

Важливим було виконання саме МРТ ВГМ, а не плечового суглоба. Тому, що при виконанні МРТ плечового суглоба не завжди в зрізи потрапляє зона нашого інтересу. Для визначення ділянки обстеження рекомендується перед виконанням МРТ виконувати УЗД [1].

Дослідження ВГМ та навколишніх анатомічних структур плеча і плечового суглоба виконували в таких режимах: T1, T2, Pd та Pdf at sat режимах. Враховували лише прямі ознаки розриву ВГМ. До прямих ознак відносили: підвищення магнітно-резонансного сигналу волокон сухожилка, що свідчить про втрату волокнами сухожилка структури, нечіткість або нерівність контуру, зміну траєкторії сухожилка або м'яза, наявність рідини на рівні сухожильно-м'язового переходу та медіальніше.

Переваги МРТ:

- Висока результативність при правильному виконанні;
- Дає можливість оцінювати усі зрізи в різних проекціях досліджуваної тканини;
- Можливість оцінити не лише м'які тканини.

Недоліки:

- Складність або неможливість виконання при наявності сторонніх металевих тіл (кардіостимулятори, стенти, металофіксатори, осколки та ін.).
- Обмежене використання при психічних розладах пацієнта.

- Технічні обмеження апаратів по внутрішньому діаметру гентри та вазі досліджуваного.
- Дороговартість дослідження.
- Важливий попередній клінічний огляд пацієнта, щоб визначити ділянку обстеження.

Для оцінки можливостей МРТ аналізували протоколи обстеження та співставляли їх з отриманими при хірургічному лікуванні. Вивчали специфічність, чутливість і точність методу. Формули розрахунку представлені в розділі **2.4.2**.

## **2.5. Методика статистичної обробки даних**

Статистичну обробку даних проводили за допомогою статистичної програми STATISTICA 12.0 by StatSoft (ліцензія № ALXR712D833252FAN3).

На початку, для визначення яким методом проводити порівняння, визначали нормально чи не нормально розподілені наші групи. Перевіряли за критеріями Shapiro-Wilk, Lilliefors та критерій Колмогорова-Смирнова (K-S). Система розрахунків критеріїв мають велику кількість формул, вони загальноприйняті, тому ми їх не наводимо.

Показники мали не нормальний розподіл, тому для порівняння незалежних вибірок використовували ранговий однофакторний дисперсійний аналіз (Kruskal-Wallis ANOVA by Ranks), дисперсійний аналіз Фрідмана, коефіцієнт конкордантності Кендела. Залежно від типу та характеру розподілу даних був обраний відповідний статистичний критерій для оцінки достовірності впливу фактору.

Kruskal-Wallis ANOVA by Ranks – це непараметричний метод для перевірки, чи походять вибірки з одного й того ж розподілу. Він використовується для порівняння двох або більше незалежних вибірок однакового або різного розміру, та є аналогом параметричного однофакторного дисперсійного аналізу (ANOVA), але не вимагає припущення про нормальність даних.

Зважаючи на те, що усі обчислення проводили за загальноприйнятими формулами та значним розміром – ми їх в роботі не представляємо.

Порівнювали якість відновлення за суб'єктивними шкалами Quick DASH, SEPPMT та ASES до хірургічного лікування, через 6 та 12 місяців після операції:

- в залежності від вікових груп:
  - 1 група – до 25 років;
  - 2 група – 25-40 років;
  - 3 група – 41 рік і більше.
- в залежності від давності травми:
  - 1 група – до 14 днів;
  - 2 група – 15-42 дні;
  - 3 група – 43 дні і більше.
- в залежності від методу фіксації, а саме використання кількості фіксаторів:
  - 1 група – один фіксатор (анкер або гудзик);
  - 2 група – два і більше фіксаторів (анкери або гудзики);
  - 3 група – застосування черезкісткового шва.
- в залежності яка кінцівка ушкоджена:
  - домінантна кінцівка;
  - не домінантна кінцівка.
- в залежності від ступеня ушкодження:
  - група 1 – часткове або ізольоване ушкодження, що відповідає II типу за Тідженом;
  - група 2 – повне ушкодження, що відповідає III типу за Тідженом.

Також, визначали залежність якості відновлення від віку і давності травми, від давності травми та ступеня ушкодження, від давності травми і методу фіксації та їх варіації.

Для цих клініко-візуалізованих показників були визначені середні значення та параметри варіації; для напівкількісних даних – частота

виникнення випадків різного ступеня вираженості. Параметри всіх вимірювальних показників були піддані статистичній обробці для вирахування групових середніх значень, стандартного відхилення і стандартної помилки. Міжгрупові відмінності були оцінені для вимірювальних показників з використанням фактичного значення критерію Стьюдента.



### **РОЗДІЛ 3. РЕЗУЛЬТАТИ ОБСТЕЖЕННЯ ХВОРИХ З УШКОДЖЕННЯМИ ВЕЛИКОГО ГРУДНОГО М'ЯЗА**

Метою цього розділу є аналіз впливу ушкодження ВГМ на різні параметри, пов'язані із плечовим суглобом, після ушкодження, після хірургічного лікування через 6 та 12 місяців. Також визначення залежності якості відновлення від віку пацієнта, давності травми, діагнозу, методу фіксації та ушкодження домінантної чи не домінантної кінцівки. Визначення чутливості, специфічності та точності УЗД і МРТ методів дослідження.

#### **3.1. Результати клінічного обстеження**

Для виявлення тієї чи іншої патології, наявність не інвазивних, мало затратних, швидковиконуваних тестів є важливою зброєю лікаря ортопеда-травматолога і хірурга первинної та інших ланок медичної служби.

Тест із високою чутливістю є надійним, коли його результат негативний, оскільки він рідко ставить помилковий діагноз тим, хто має захворювання. Тест із 100 %-ю чутливістю розпізнаватиме всіх пацієнтів із захворюванням, даючи позитивний результат. Негативний результат тесту однозначно виключатиме наявність захворювання в пацієнта [56].

Позитивний результат у тесті з високою специфічністю є корисним для встановлювання захворювання. Такий тест рідко видає позитивні результати для здорових пацієнтів. Позитивний результат означає високу ймовірність наявності захворювання. Тест зі 100 % специфічністю розпізнаватиме всіх пацієнтів без захворювання як негативних, тож позитивний результат однозначно встановлюватиме наявність захворювання [57].

SnNout мнемонічне правило: симптом або ознака, яка має високу чутливість (high Sensitivity test), при негативному результаті виключає захворювання (Negative result rules out). SpPin мнемонічне правило: тест або симптом, який має високу специфічність (high Specificity test), при позитивному результаті підтверджує захворювання (Positive result rules in) [58].

Проблемою діагностики цього ушкодження є її рідкість, за рахунок значного набряку, маскування клінічних симптомів та незнання даної патології.

Тому проведення не інвазивних, швидких, простих з високою чутливістю та специфічністю клінічних тестів є дуже важливим для подальшого скерування на дообстеження та прогнозу хірургічного втручання. Якщо за допомогою високочутливого клінічного тесту у хворого встановлено високу можливість ушкодження ВГМ, хворого доцільно направити на додаткові дослідження. Якщо дані клінічних тестів є негативними, подальший пошук в даному напрямку стає неперспективним і доцільно скорегувати обстеження та лікування в іншому напрямку.

З метою діагностики ушкодження ВГМ виконували тест на визначення товщини сухожильно-м'язового переходу 67 пацієнтам. Слід зауважити, що виконання даного тесту на першому тижні є проблемним, або неможливим у зв'язку з набряком та вираженим больовим синдромом. Середній вік хворих склав  $28 \pm 6,8$  років. Усі пацієнти були чоловічої статі. Ушкодження правого ВГМ склали 43 (64,2 %), лівого – 24 (35,8 %). Термін від ушкодження до хірургічного лікування склав  $18,2 \pm 8,1$  місяці. Відсутність чи наявність ушкодження встановлювали під час хірургічного лікування.

В Таблиця 3.1 наведено дані що до результатів клінічного тесту на визначення товщини сухожильно-м'язового переходу.

Таблиця 3.1

Результати клінічного тесту на визначення товщини сухожильно-м'язового переходу

Ознака	ДП	ДН	ХП	ХН
Повне ушкодження ВГМ	59	4	1	3

Як бачимо з Таблиця 3.1 тесту на визначення товщини сухожильно-м'язового переходу мають велику кількість дійсно позитивних результатів і невелику кількість хибно позитивних та хибно негативних результатів. Після розрахунків виявлено високу чутливість тесту – 95,1 % та дещо нижчу специфічність – 80 %, що свідчить про його високу інформативність і може використовуватись у практиці лікаря. Точність тесту дорівнювала 94,0 %.

Проаналізувавши літературні джерела, ми не знайшли даних про виконання такого тесту, який швидко визначить наявність ознаки.

Згідно даних клінічних методів обстеження, додаткових інструментальних методів обстеження та інтраопераційної інтерпретації, більшість пацієнтів мали тип ушкодження III D – 51 чол (60,7 %) (рис. 3.1), який передбачає повний розрив на рівні сухожилка або відрив сухожилка від кістки, що свідчить про найслабкіший рівень м'яза саме на рівні сухожилка.

Наступний, за кількістю пацієнтів, III C тип, що відповідає рівню сухожильно-м'язового з'єднання та становить 23 чол (27,4 %). Незначна кількість у нашому дослідженні II C тип (ізольоване ушкодження груднино-реберної або ключичної головки), становить 7 чол (8,3 %) і III B повний розрив на рівні черевця м'яза – 3 чол 3,6 % (Рис. 3.2).

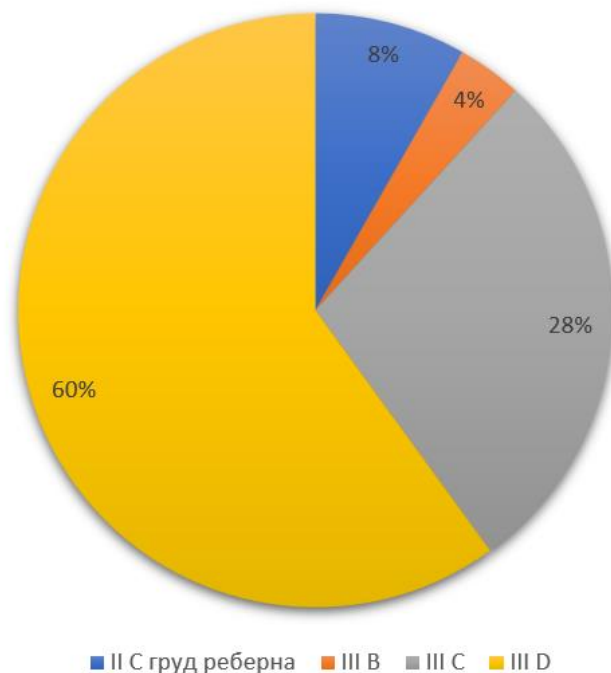


Рис. 3.2. Діаграма розподілу пацієнтів за рівнем ушкодження (класифікація Tietjen в модифікації Cordasco 2020 р.).

У зв'язку з цим розподілом, можна зробити висновок, що найслабша, найвразливіша частина ВГМ при певних передумовах, є його сухожилок.

Для суб'єктивної оцінки функції ВГМ використовували шкали Quick DASH, ASES та SEPPMT.

Було проведено опитування 84 (100 %) пацієнтів з ушкодженим ВГМ після відриву на момент звернення, далі через  $7,2 \pm 3,41$  місяці після хірургічного відновлення ВГМ і через  $12 \pm 3,78$  місяців після операції та проведено аналіз даних результатів.

Середній вік пацієнтів склав  $33,04 (\pm 8,2)$  років. Наймолодшому пацієнту було 16 років, найстаршому 62. Осіб чоловічої статі було 83 (98,8 %), жіночої – 1 (1,2 %).

Для визначення нормально чи не нормально розподілені наші показники, перевіряли за критеріями Shapiro-Wilk, Lilliefors і критерій Колмогорова-Смирнова (K-S). Перевірка за критеріями Shapiro-Wilk є найбільш точна.

Після обрахунків виявлено, що всі показники розподілені не нормально. Відповідно Quick DASH -  $W=0,95360$ ,  $p=0,004$ , ASES –  $W=0,95085$ ,  $p=0,003$  та SEPPMT –  $W=0,94136$ ,  $p=0,0008$ , що свідчить про не нормальний розподіл показників ( $p < 0,05$ ) (Таблиця 3.2).

Таблиця 3.2

Зразок розподілу та перевірка на нормальність розподілу за шкалою Quick DASH до операції (схожа картина розподілу і за іншими шкалами)

Shapiro-Wilk $W=0,95360$ , $p=0,00395$						
	Count	Cumulative Count	Percent of Valid	Cumul % of Valid	% of all Cases	Cumulative % of All
$0,000000 < x \leq 10,00000$	1	1	1,176	1,1765	0,09881	0,0988
$10,00000 < x \leq 20,00000$	0	1	0,000	1,1765	0,00000	0,0988
$20,00000 < x \leq 30,00000$	5	6	5,882	7,0588	0,49407	0,5929
$30,00000 < x \leq 40,00000$	0	6	0,000	7,0588	0,00000	0,5929
$40,00000 < x \leq 50,00000$	32	38	37,647	44,7059	3,16206	3,7549
$50,00000 < x \leq 60,00000$	18	56	21,176	65,8824	1,77866	5,5336
$60,00000 < x \leq 70,00000$	11	67	12,941	78,8235	1,08696	6,6206
$70,00000 < x \leq 80,00000$	14	81	16,471	95,2941	1,38340	8,0040
$80,00000 < x \leq 90,00000$	0	81	0,000	95,2941	0,00000	8,0040
$90,00000 < x \leq 100,0000$	4	85	4,706	100,0000	0,39526	8,3992
Missing	927	1012	1090,588		91,60079	100,0000

У зв'язку з не нормальним розподілом для порівняння показників проводили однофакторний дисперсійний аналіз – ранговий (Kruskal-Wallis ANOVA by Ranks).

За результатами аналізу відновлення ушкодженого ВГМ, при порівнянні за часом шкали Quick DASH виявили достовірні відмінності показників, до операції, через 6 та 12 місяців Kruskal-Wallis test:  $H(2, N=246) = 170,28$   $p < 0,001$ ) що представлено на діаграмі (Рис. 3.2).

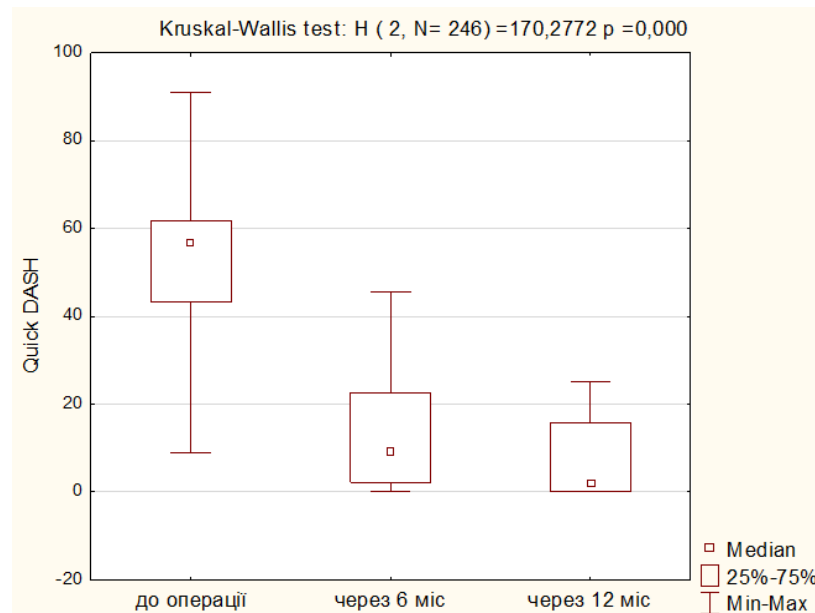


Рис. 3.2. Розподіл пацієнтів, оцінка за шкалою Quick DASH до хірургічного лікування, через 6 та 12 місяців після хірургічного лікування.

За даними діаграми (Рис. 3.2) бачимо, що середній показник шкали до хірургічного лікування  $54,5 \pm 1,7$  %, через 6 місяців після операції склав  $13 \pm 1,2$  % та через 12 місяців  $6,7 \pm 1,0$  %. Ми спостерігаємо значну тенденцію до зниження результатів шкали протягом року після хірургічного лікування, що приближує до відмінних та добрих результатів після проведення хірургічного лікування та реабілітації.

За шкалами SEPPMT (Kruskal-Wallis test:  $H(2, N=246) = 174,4119$   $p < 0,001$ ) (Рис. 3.3А) та ASES (Kruskal-Wallis test:  $H(2, N=246) = 173,3868$   $p < 0,001$ ) (Рис. 3.3Б) спостерігається схожа картина, проте потрібно враховувати, що за шкалою SEPPMT чим менший показник, тим кращий результат лікування як і за шкалою Quick DASH, а за шкалою ASES навпаки, чим більший показник тим кращий результат лікування.

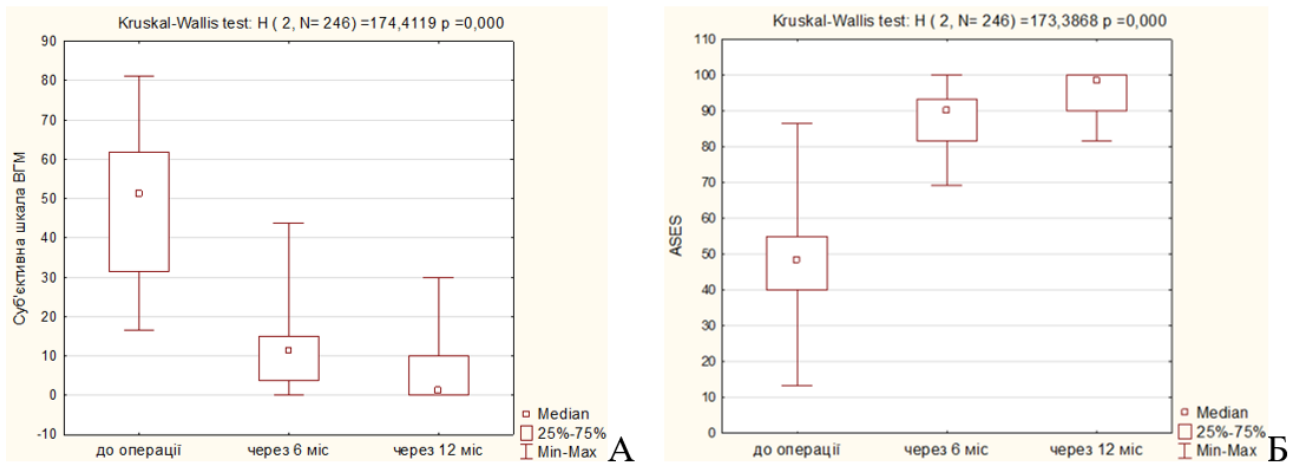


Рис. 3.3. Суб'єктивна шкала ВГМ (SEPPMT) – А, та АSES – Б.

За шкалою АSES до операції, через 6 та 12 місяців результати були відповідно  $48 \pm 2$  %,  $88,5 \pm 0,8$  % та  $95,06 \pm 0,7$  % ( $p < 0,001$ ), а шкалою SEPPMT відповідно  $49,07 \pm 1,7$  балів,  $11,05 \pm 0,9$  балів та  $5,2 \pm 0,8$  балів ( $p < 0,001$ ). Що свідчить про відмінні результати лікування в загальній вибірці пацієнтів.

Schepers et al., (2000) який запропонував шкалу SEPPMT, і за його даними в групі з гострими ушкодженнями через рік пацієнти повідомили про відновлення 85-100 % (в середньому 94 %), а у групі які перенесли хірургічне лікування застарілих випадків склала 80-100 % (в середньому 90 %), що вказує на схожість наших даних. До речі, в неоперованій групі показники відновлення були набагато нижчі та сягали 55-85 % (в середньому 67,5 %), що також свідчить про доцільність хірургічного лікування [4].

Drew W. Nute et al. (2019) провів оцінку функції відновлення ВГМ у осіб які мали застарілі ушкодження і яким провели хірургічне лікування, але із застосуванням алопластики. За його даними відновлення функції за шкалою DASH сягала  $10,8 \pm 17,4$  та за шкалою АSES,  $88,1 \pm 20,3$ . Проте, в його дослідженнях з 9 пацієнтів 2 мали не задовільні результати [59].

Після розподілу пацієнтів за давністю травми на три групи: до 14 днів, 15-42, та 43 і більше було виявлено, що група пацієнтів з давністю травми до 14 днів (3,45 %) має достовірно нижчий показник Quick DASH через 6 міс у порівнянні з групами 15-42 (15,1 %) дні та більше 43 (22,8 %) (ANOVA, Kruskal-Wallis test, відповідно:  $H(2, N=83) = 3,02$ ;  $p = 0,0075$  та  $H(2, N=83) = 4,79$ ;  $p < 0,001$ ) (Рис. 3.4, зліва). Таку ж тенденцію мала група пацієнтів з

давністю травми до 14 (0,8 %) днів за шкалою Quick DASH через 12 міс у порівнянні з групою пацієнтів, які мають давність травми 43 дні і більше (13,86±1,4 %) (ANOVA, Kruskal-Wallis test:  $H(2, N=83) = 3,83$ ;  $p = 0,00038$ ) (Рис. 3.4, справа). Наша статистика підтверджує дані закордонних авторів про кращі результати лікування гострих ушкоджень ВГМ та дещо гірші показники при застарілих ушкодженнях [59, 4, 21, 38].

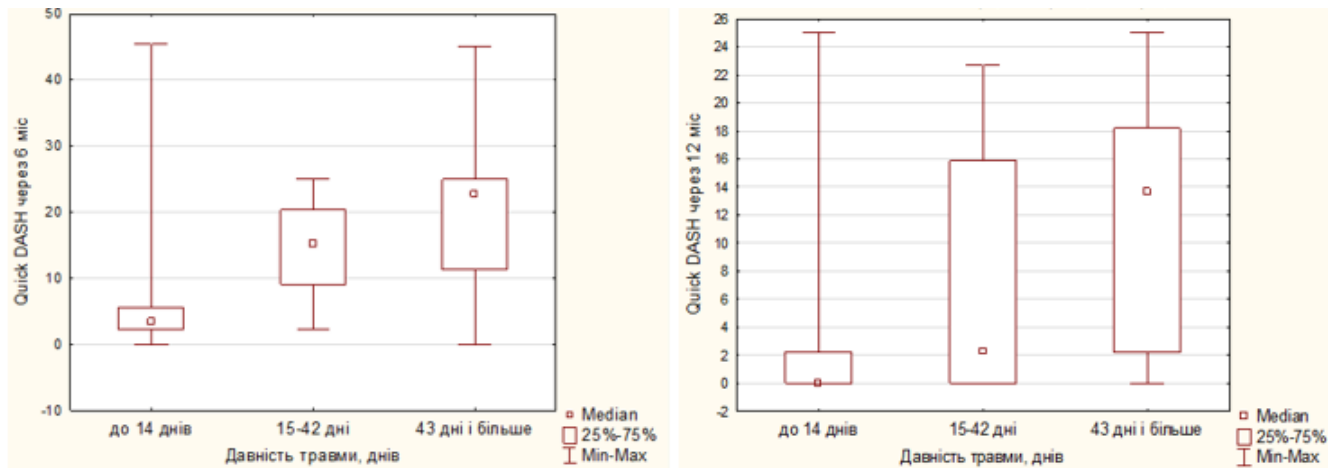


Рис. 3.4. Порівняння результатів за шкалою Quick DASH через 6 місяців (зліва) та 12 місяців (справа) залежно від давності травми.

Дещо схожі дані і за шкалами ASES (Рис. 3.5) та SEPPMT (Рис. 3.6). У групі пацієнтів з давністю травми 43 дні і більше (82,8±2,8 %) має достовірно менший показник ASES через 6 міс у порівнянні з групою пацієнтів, які мають давність травми до 14 (93,4±2,03 %) днів (ANOVA, Kruskal-Wallis test:  $H(2, N=83) = 5,089$ ;  $p < 0,001$ ) (Рис. 3.5, зліва).

Група пацієнтів з давністю травми 15-42 дні (90,1±2,25 %) мають також достовірно менший показник ASES через 6 міс у порівнянні з групою пацієнтів з давністю травми до 14 днів (93,4±2,03 %) (ANOVA, Kruskal-Wallis test:  $H(2, N=83) = 3,63$ ;  $p < 0,001$ ) (Рис. 3.5, зліва).

Група пацієнтів з давністю травми 43 дні і більше (90,61±1,4 %) має достовірно менший показник ASES через 12 міс у порівнянні з групою пацієнтів, які мають давність травми до 14 днів (98,04±1,2 %) (ANOVA, Kruskal-Wallis test:  $H(2, N=83) = 4,24$ ;  $p = 0,000065$ ).

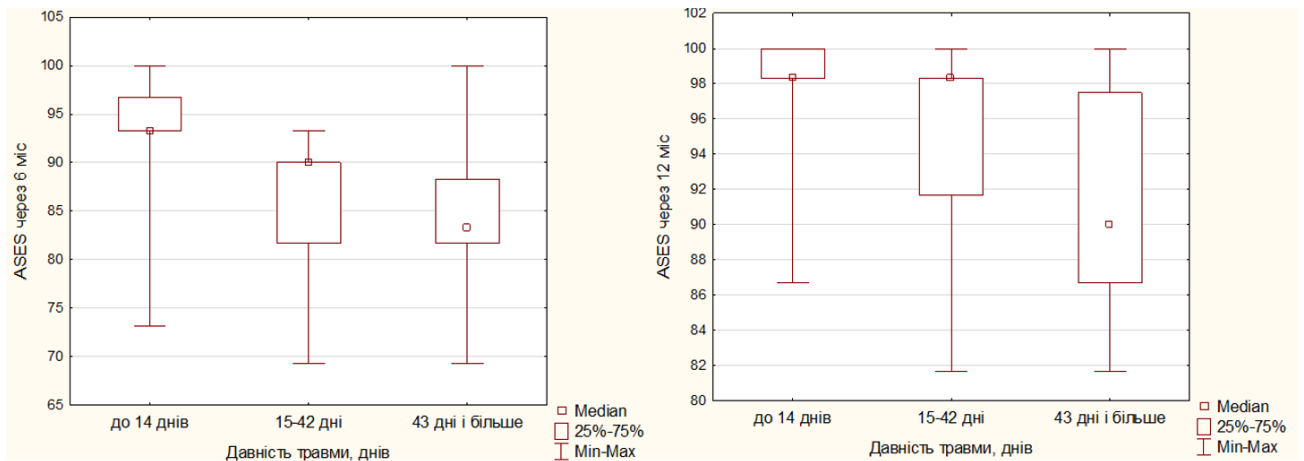


Рис. 3.5. Порівняння результатів за шкалою ASES через 6 місяців (зліва) та 12 місяців (справа) залежно від давності травми.

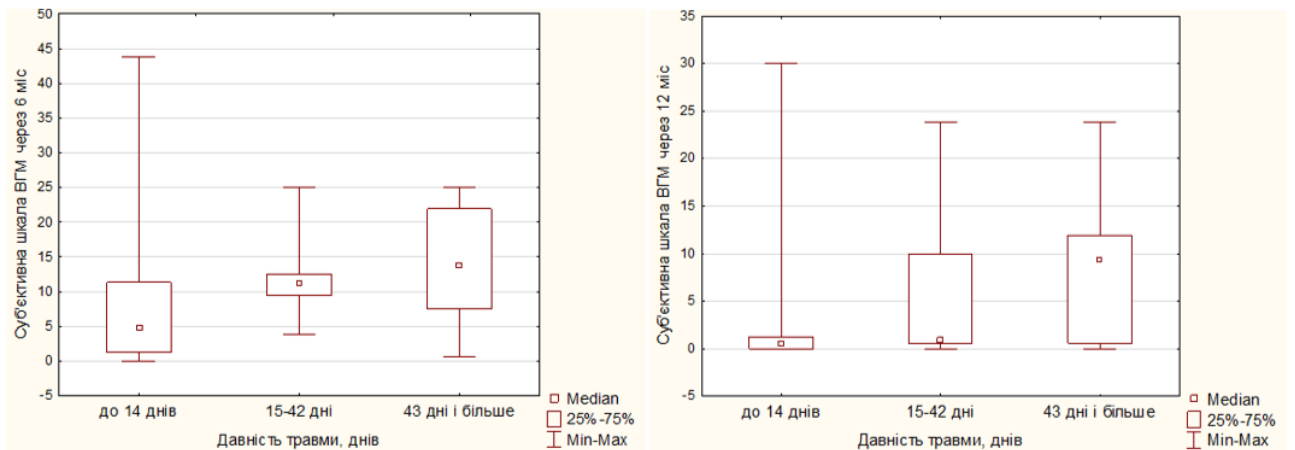


Рис. 3.6. Порівняння результатів за шкалою SEPPMT (суб'єктивна шкала ВГМ) через 6 місяців (зліва) та 12 місяців (справа) залежно від давності травми.

При порівнянні результатів шкал залежно від методу фіксації (використання трансосального шва, фіксація одним анкером або кортикальним гудзиком, фіксація двома анкерами або кортикальними гудзиками) за шкалами Quick DASH, ASES та SEPPMT через 6 місяців і 12 місяців після хірургічного лікування нами не було виявлено достовірного впливу фактору методу фіксації на дисперсію показників ( $p > 0,05$ ), що свідчить про задовільні результати усіх методів фіксації. А вибір методу залежить від хірурга.

При порівнянні результатів шкал залежно від ступеня розриву (2 тип – часткове ушкодження, 3 тип – повне ушкодження) за шкалами Quick DASH, ASES та SEPPMT через 6 місяців і 12 місяців після хірургічного лікування нами



не було виявлено достовірного впливу фактору типу ушкодження на дисперсію показників ( $p > 0,05$ ).

При визначенні залежності від ушкодження домінантної чи не домінантної кінцівки за шкалами Quick DASH, ASES та SEPPMT через 6 і 12 місяців після хірургічного лікування нами не було виявлено достовірного впливу фактору ушкодженої кінцівки на дисперсію показників ( $p > 0,05$ ).

Для визначення об'єктивної оцінки відновлення функції ВГМ виконували вимірювання ізометричної сили внутрішньої ротації плеча за допомогою динамометра SF-500, виробник SYATEK, серійний номер 40045511, межі вимірювання 0-500 Н, роздільна здатність 0,01 Н; Допустима похибка 0,2 %. Сертифікат калібрування UA/34/230504/000706.

Досліджуваний виконував 3 спроби внутрішньої ротації на максимальне ізометричне навантаження домінантною і не домінантною кінцівкою по черзі. Динамометр фіксував максимальне навантаження яке прикладалось в Ньютонах. Результати сили внутрішньої ротації кожної кінцівки сумували та визначали середнє арифметичне. Дані вносили в таблицю і порівнювали.

Для визначення, яку ізометричну силу виконує ВГМ домінантної і не домінантної кінцівки, було сформовано контрольну групу А з 10 чоловіків, середній вік яких складав  $27 \pm 2,6$  років та інтактними ВГМ. Було визначено різницю між кінцівками і в нашому дослідженні не домінантна кінцівка слабша від домінантної на  $17,2 \pm 1,7$  %. Група Б – з ушкодженням ВГМ домінантної кінцівки до хірургічного лікування, складала 18 чоловіків, віком  $31 \pm 2,4$  роки і група Б1 – після хірургічного лікування 14 чоловіків віком  $28 \pm 3,9$  років, через 12 ( $\pm 4,7$ ) місяців після хірургічного лікування. Групу В склали 14 чоловіків, які отримали ушкодження ВГМ не домінантної кінцівки, середній вік склав 26 ( $\pm 6,2$ ). Група В1 хірургічне лікування не домінантної кінцівки через 12 ( $\pm 4,1$ ) місяців, віком 28 ( $\pm 6,1$ ), складала 9 чоловік.

Для визначення ізометричної сили ВГМ було вибрано саме цю методику у зв'язку з простотою її виконання та належною об'єктивною оцінкою відновлення сили верхньої кінцівки.

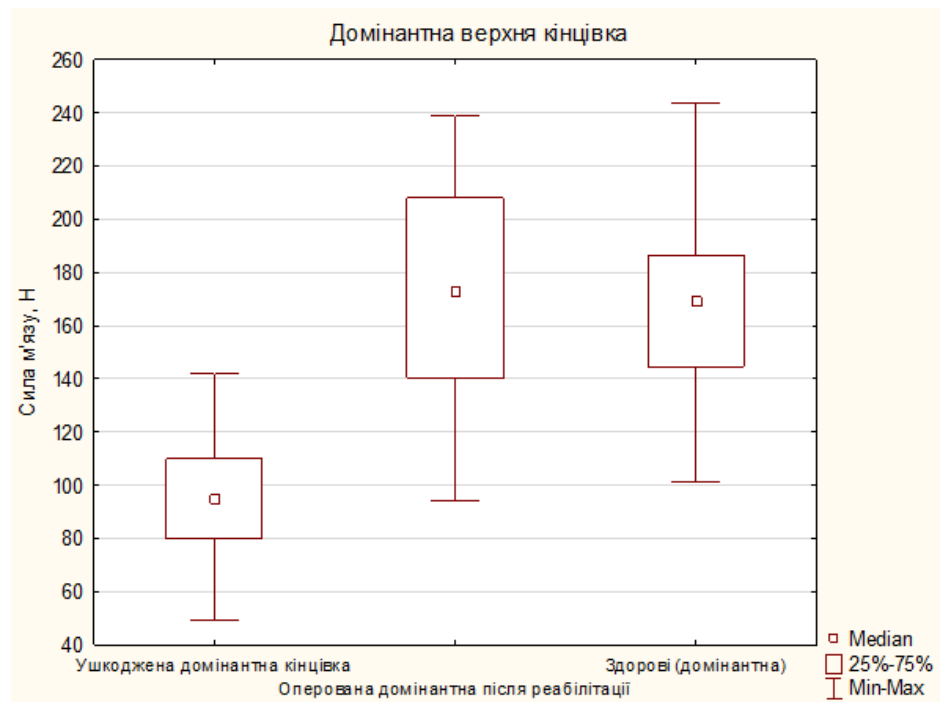


Рис. 3.7. Діаграма сили доміантної кінцівки після ушкодження, після хірургічного лікування та контрольної групи.

Як бачимо на рис. 3.7 представлено дані ізометричної сили внутрішньої ротації плеча у досліджуваній групі Б1 з ушкодженим доміантним ВГМ, який дорівнює  $95,91 \pm 22,94$  Н, після проведеного хірургічного лікування та відповідної реабілітації сила значно збільшується до рівня  $168,57 \pm 34,62$  Н, ( $p=0,078$ ), що свідчить про задовільні результати хірургічного лікування доміантної кінцівки. Цікавим фактом є те, що після хірургічного лікування, приріст сили внутрішньої ротації є більшим доміантної кінцівки, ніж не доміантної.

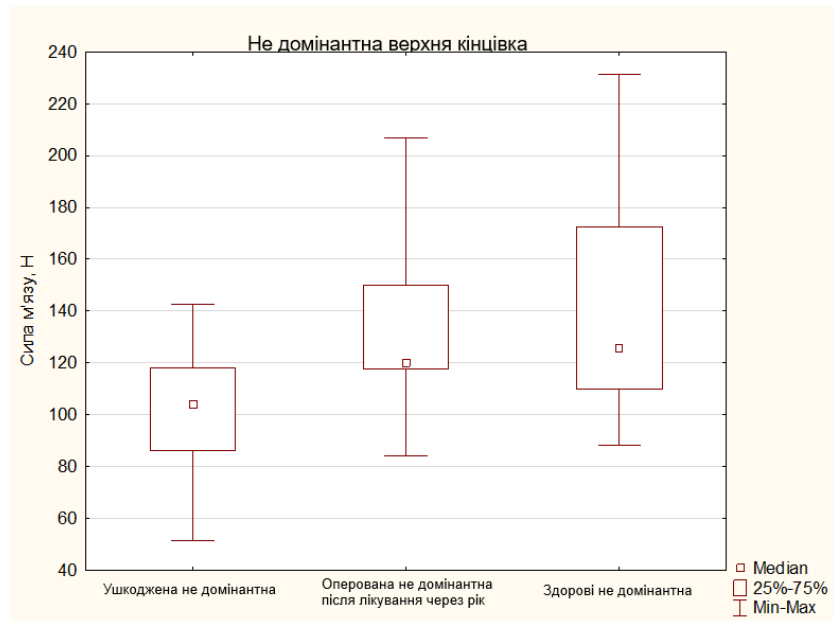


Рис. 3.8. Діаграма з представленими результатами сили внутрішньої ротації не домінуючої кінцівки.

Як бачимо на (Рис. 3.8) представлено дані ізометричної сили внутрішньої ротації плеча у досліджуваній групі В1 з ушкодженням не домінуючим ВГМ, що дорівнює  $102,04 \pm 12,714$  Н, після проведеного хірургічного лікування та відповідної реабілітації сила значно збільшується до рівня  $121,34 \pm 34,62$  Н, ( $p=0,078$ ), що свідчить про задовільні результати хірургічного лікування і не домінуючої кінцівки.

Як бачимо на Рис. 3.8, приріст функції не домінуючої кінцівки після хірургічного лікування та реабілітації явно менший, ніж в домінуючої кінцівки, що представлено на рис. 3.7.

Можна зробити висновок, що домінуюча кінцівка у зв'язку з більшим включенням в роботу відновлюється краще, ніж не домінуюча, проте значної різниці не виявлено.

### 3.2. Результати ультразвукової діагностики

За допомогою УЗД обстежили 69 хворих з ушкодженням ВГМ (Рис. 3.9). Прямі ознаки повного ушкодження ВГМ під час виконання УЗД було виявлено в 59 випадках хворих, яким проводили обстеження у відділі функціональної діагностики ДУ «ІТО НАМН України» та за межами (Таблиця 3.3). Для обстеження використовували високочастотний лінійний датчик 8-14 МГц.

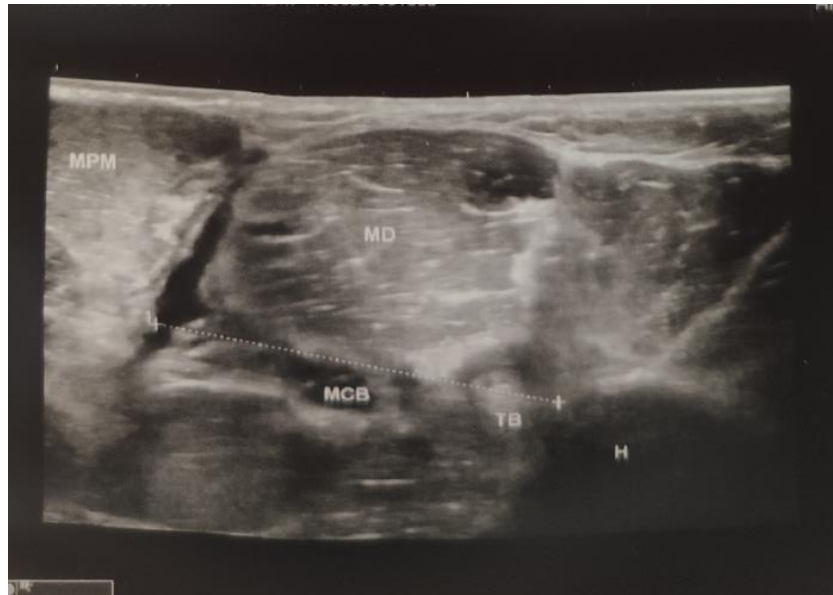


Рис. 3.9. УЗД ушкодженого ВГМ. МРМ – культея ВГМ, МД – дельтовидний м'яз, ТВ – сухожилок довгої голівки двоголового м'яза плеча, Н – плечова кістка. «+» та пунктирною лінією позначено діастаз між плечовою кісткою та культею ВГМ.

Таблиця 3.3

Результати УЗД хворих з ушкодженням ВГМ.

Ознака	ДП	ДН	ХП	ХН
Ушкодження ВГМ	59	5	1	4

За результатами УЗД оцінили чутливість та специфічність. Було встановлено чутливість методу – 93,7 %, специфічність – 83,3 %. Також визначили точність методу, який дорівнює 92,7 %, що свідчить про високу діагностичну цінність даного дослідження, проте потрібно зважати на те, що УЗД це оператор-залежний метод.

Під час аналізу англомовної літератури, було знайдено дані лише про надійність методу та що можливий для використання, чутливість та специфічність не досліджували [52, 60, 1].

### 3.3. Результати магнітно-резонансної томографії

За даними Carney В. (2015), золотим стандартом діагностики є МРТ (рис. 3.10) [11].

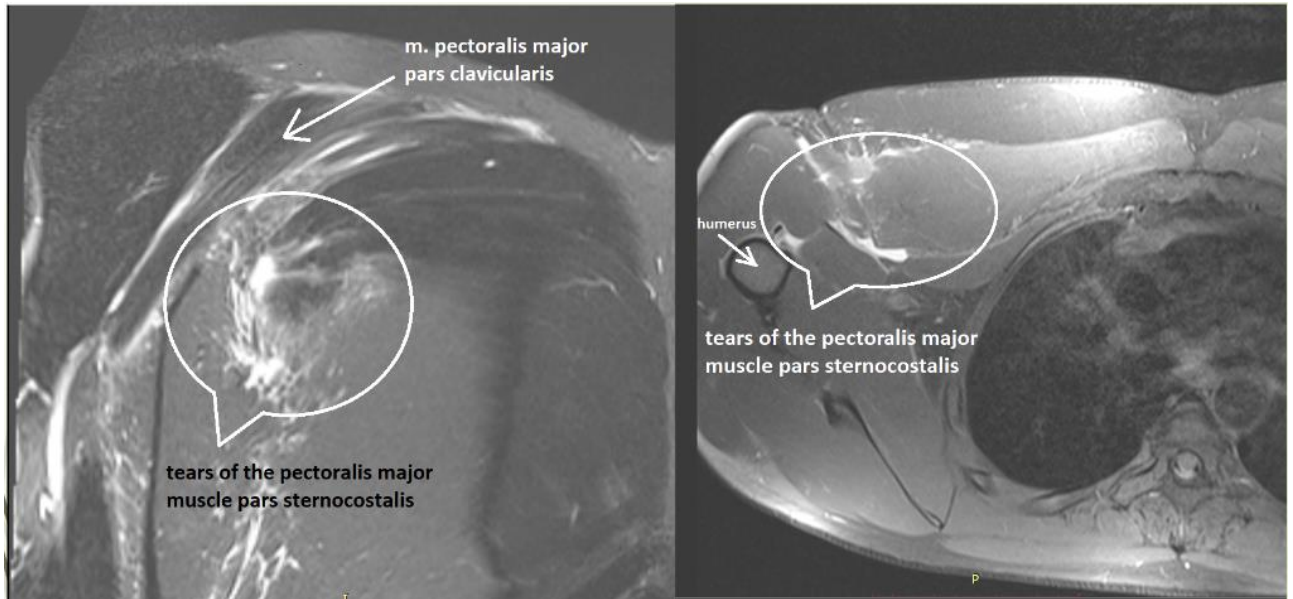


Рис. 3.10. МРТ ушкодженого ВГМ.

Нами було проаналізовано 65 МРТ протоколів, яким проводили обстеження у відділі функціональної діагностики ДУ «ІТО НАМН України» та за межами закладу, і було діагностовано ушкодження ВГМ та інтерпретовано їх з інтраопераційною картиною. З 65 протоколів обстежень, 12 були виключені з аналізу, внаслідок виконання обстеження МРТ плечового суглоба, а не ВГМ. Результати представлені нижче (Таблиця 3.4).

Таблиця 3.4

Результати МРТ дослідження хворих з ушкодженням ВГМ

Ознака	ДП	ДН	ХП	ХН
Ушкодження ВГМ	44	4	1	6

Після розрахунків виявлено, що чутливість даного методу склала 88 %, специфічність 80 %, а точність 87,3 %. За даними англomовної літератури показники дещо відрізняються. Sypovet J., (2020) та співавтори в своїй роботі повідомляють, що чутливість методу склала 51,3-75 %, специфічність 63,6-79,3 % в залежності від рівня ушкодження, а Chang E., (2016) та співавтори

повідомляють про чутливість 100 % і специфічність методу 100 % при гострих ушкодженнях, але при застарілих ушкодженнях показники набагато нижчі, відповідно чутливість 67 %, специфічність 88 % [61, 62]. Тому, за даними літератури та наших припущень метод МРТ є високоінформативним при гострих ушкодженнях ВГМ, та менш інформативний при застарілих.

## Висновки до розділу

1. Для діагностики ушкодження ВГМ 100 % чутливого та специфічного тесту ми не виявили.
2. Запропонований клінічний тест визначення товщини зони сухожильно-м'язового переходу для експрес діагностики ушкодження ВГМ має високу чутливість – 95,1 %, специфічність – 80 %.
3. Прямі УЗД ознаки ушкодження великого грудного м'яза мали чутливість 93,7 %, специфічність 83,3 %.
4. МРТ мала дещо меншу чутливість, та склала 88,0 %, і таку ж специфічність 80,0 %.
5. Розроблено методику визначення ізометричної сили внутрішньої ротації для оцінки функції великого грудного м'яза, до та після лікування. Виявлено при повному відриві великого грудного м'яза, що втрата сили внутрішньої ротації домінантної кінцівки становить  $32,6 \pm 3,17$  %, не домінантної  $28,2 \pm 3,54$  % ( $p < 0,05$ ).
6. При порівнянні вихідних параметрів функції при гострих та застарілих ушкодженнях великого грудного м'яза за шкалами Quick DASH, SEPPMT та ASES до операції група пацієнтів з гострим ушкодженням мала гірший результат чим застарілі ушкодження ( $p < 0,001$ ). Через 6 місяців після хірургічного лікування група пацієнтів з гострим ушкодженням мали достовірно нижчі показники шкал у порівнянні з групою застарілого ушкодження. Через 12 місяців після хірургічного лікування група пацієнтів з гострим ушкодженням мали достовірно вищі показники шкал у порівнянні з групою застарілого ушкодження ( $p < 0,001$ ), проте відповідали відмінним та добрим результатам.

## **РОЗДІЛ 4. ГІСТЕРЕЗИС ПРИ УШКОДЖЕННІ ВЕЛИКОГО ГРУДНОГО М'ЯЗА (ЕКСПЕРИМЕНТ)**

### **4.1. Мета проведення дослідження**

У зв'язку зі зростанням серед населення популярності силового фітнесу відбувається збільшення кількості травм ВГМ. Необхідність оцінки якості хірургічного лікування і подальшого відновного лікування потребує визначення можливостей сучасних методів дослідження ЕМГ активності м'язів. Дане дослідження на нашу дамку дасть відповідь на питання чи є доцільним відновлення ушкодженого великого грудного м'яза хірургічним шляхом.

Для виконання поставленої задачі було розроблено механотронну установку [63] для дослідження ЕМГ активності при заданих рухах та силі.

### **4.2. Методика**

У дослідженні прийняло участь дві групи чоловіків, кожна з яких складалася з 6 осіб. Першу групу склали здорові чоловіки, а другу – чоловіки з травмованим ВГМ лівої або правої сторони тіла. Середній вік першої та другої групи складав  $27,33 \pm 1,50$  і  $30,83 \pm 1,60$  років, відповідно. При цьому середній зріст учасників груп складав  $180,00 \pm 1,98$  і  $176,83 \pm 3,21$  см, відповідно. Указані величини подані у форматі середня величина  $\pm$  стандартна помилка середнього. Перед проведенням досліджень кожному учаснику пояснювали суть тестів і давали змогу ознайомитися з механотронною установкою і виконати декілька тренувальних спроб.

### **4.3. Розроблена установка**

Для виконання рухових тестів у даному дослідженні застосовувалася спеціалізована механотронна установка, яка була розроблена для цього експеримента [63]. Коротко суть її роботи полягає в тому, що вона надає змогу за допомогою двох крокових двигунів переміщувати спеціалізовану каретку за довільними траєкторіями в межах координатного столу. На згаданій каретці змонтований спеціальний силомір, який надає можливість реєструвати горизонтальне зусилля, яке створює людина, вздовж осей X і Y операційного столу. Потужність двигунів досить висока для того, щоб рух каретки не залежав



від створюваного людиною зусилля. Тобто, рух каретки повністю задається кроковими двигунами, а відповідні зміни суглобових кутів руки пасивно відстежують положення каретки. Однак при цьому тестований може створювати довільні зусилля вздовж осей X і Y. Також установка включає в себе комп'ютер, який у режимі зворотного зв'язку надає можливість тестованому створювати зусилля відповідно певного закону. Це досягається завдяки спеціалізованому пристрою АЦП 6024Е (National Instrument, USA) і пакету LabView 26 (National Instrument, USA). Необхідно відзначити, що керування кроковими двигунами, які задають траєкторію і швидкість руху каретки, здійснювала спеціалізована програма Mach3 (Newfangled Solutions, USA).

#### **4.4. Протокол тестів**

Під час виконання тестів досліджуваний мав створювати зусилля симетрично обома руками, тримаючись за рейку, яка могла вільно обертатися навколо осі силоміра (Рис. 4.1 А і В, точка С). При цьому силомір весь час знаходився приблизно в сагітальній площині тіла. Хват рейки був широким та вузьким (Рис. 4.1, А і В). При широкому і вузькому хваті відстань між кистями рук складала 86 і 22 см, відповідно. Дослід проводили стоячи та сидячи (Рис. 4.1 С і D). Усе дослідження складалося з восьми тестів.

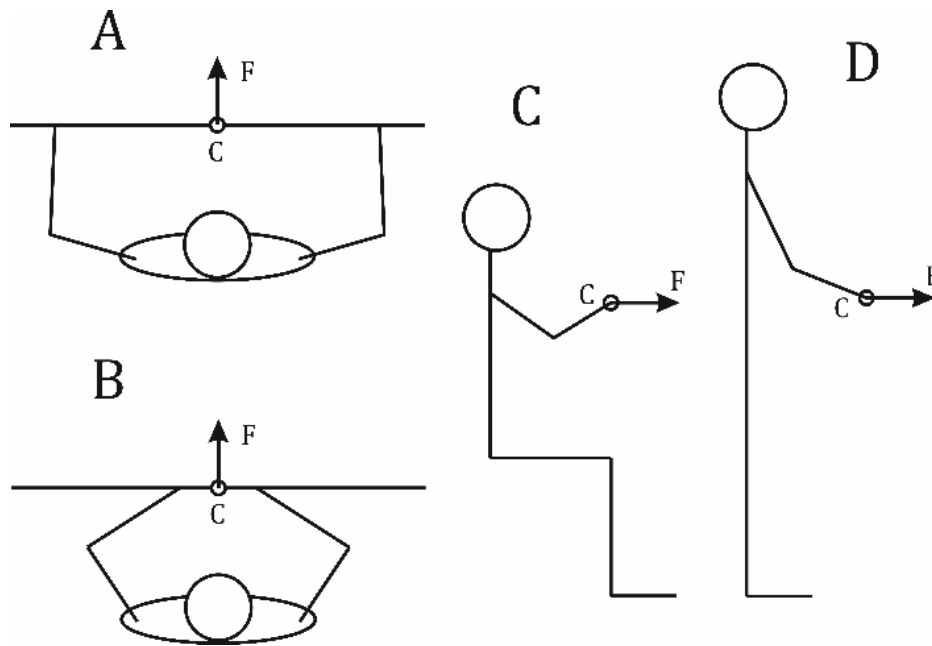


Рис. 4.1. Схема проведення експерименту. А, В – широкий і вузький хват рейки, відповідно. С, D – позиція сидячи і стоячи, відповідно. F – зусилля, створюване людиною, С – каретка з силоміром.

В першому тесті людина, сидячи і тримаючи штангу широким хватом, мала створювати горизонтальне зусилля вперед (Рис. 4.1 А і С). Під час цього тесту рейка статично знаходилася на відстані приблизно 30 см від грудей. За допомогою зворотного зв'язку людина мала відстежувати у часі трапецієвидну форму сили, яка спочатку лінійно зростала до 40Н впродовж 7 с, потім знаходилася на плато впродовж 2 с і в кінці лінійно спадала до 0Н. Другий тест був ідентичний першому, але хват рейки був вузьким (Рис. 4.1 В і С).

В третьому тесті людина також мала створювати горизонтальне зусилля вперед, але при цьому каретка рухалася вздовж сагітальної площини тіла по координатному столу від проксимального положення (приблизно 30 см від грудей) до дистального впродовж 5 с. В дистальному положенні каретка знаходилася 2 с, а після цього поверталася в проксимальне також впродовж 5 с. Довжина переміщення каретки складала приблизно 30 см. Під час всього руху каретки тестований мав створювати постійне горизонтальне зусилля вперед величиною 40Н. Четвертий тест був ідентичний третьому, але хват рейки був вузьким.

Тести 5-8 повторювали тести 1-4, але при цьому людина їх виконувала стоячи (Рис. 4.1 С і D).

В тестах, які робилися широким хватом сидячи, кут відведення плечового сегменту від тулуба спеціально не визначався, але складав приблизно 60 град в початковій позиції і міг відповідно мінятися при русі рейки вперед. Цей же кут при вузькому хваті зменшувався до 30 град. В тестах, які робилися стоячи, цей кут складав приблизно 30 і 25 град, відповідно при широкому і вузькому хваті. Кожен тест повторювався 6 разів.

Вигляд проведення експерименту представлено на (Рис. 4.2).

Таким чином, вибір даних тестів імітував спортивну вправу, при якій найчастіше виникало ушкодження ВГМ. Різні кути відведення та ротації плеча, які досягались сидячим та стоячим положенням дослідженого, дозволяли виявляти відмінності ЕМГ сигналів при різних кутах. Через це, на нашу думку, дані тести найбільш актуально відображають роботу ВГМ.

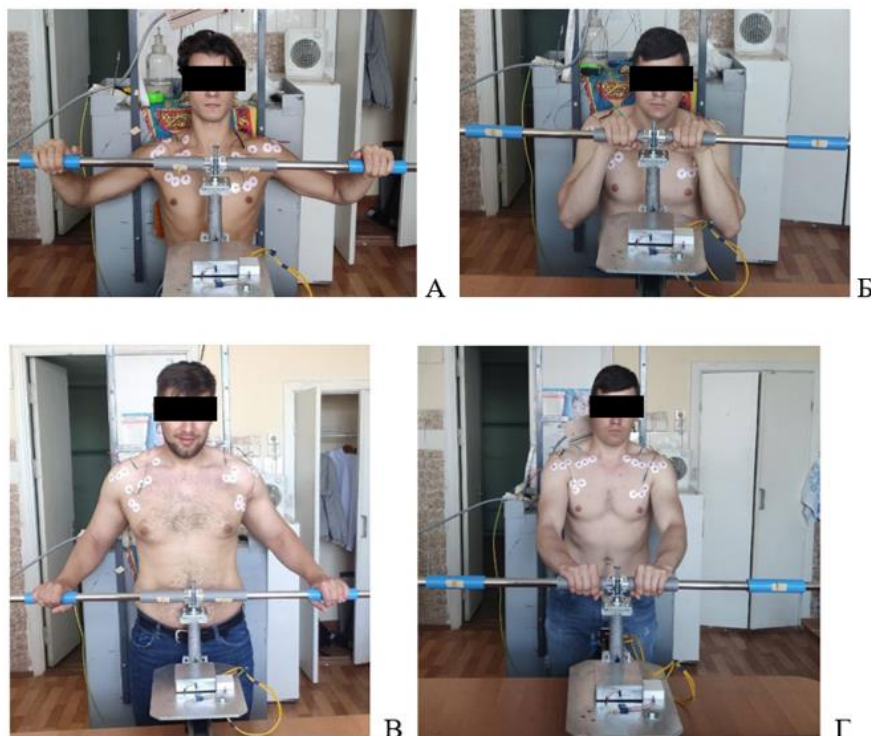


Рис. 4.2. Вигляд експерименту: А – сидячи, широкий хват; Б – сидячи, вузький хват; В – стоячи, широкий хват; Г – стоячи, вузький хват.

#### **4.5. Реєстрація сигналів**

Під час тестів реєстрували координати положення каретки на координатному столі і сили вздовж координатних осей, які створював тестований. Положення каретки реєструвалося за допомогою двох потенціометричних датчиків. Також відводили 8 сигналів ЕМГ від наступних м'язів лівої і правої сторони тіла – *m. Pectoralis Major pars Clavicularis* (PMC), *m. Pectoralis Major pars Sternocostalis* (PMS), *m. Deltoideus pars Clavicularis* (DPC), *m. Deltoideus pars Scapularis* (DPS). ЕМГ реєструвалася за допомогою поверхневих біполярних електродів Skintact F-301 (Австрія) з міжелектродною відстанню 2 см. Смуга пропускання міографічного підсилювача складала 0,1–1000 Гц. Для введення сигналів у комп'ютер використовувалося обладнання і програма Spike2 фірми Cambridge Electronic Design Limited (Великобританія).

#### **4.6. Обробка**

В режимі off-line ЕМГ сигнали було піддано 1) високочастотній фільтрації з частотою відсікання 20 Гц, 2) двопівперіодне випрямлення і 3) низькочастотній фільтрації з частотою відсікання 5 Hz. Фільтрація робилася за допомогою цифрового фільтру Баттерворта 4-го порядку. Після чого сигнали ЕМГ відповідних м'язів нормалізувалися до рівнів випробування максимального довільного скорочення (MVC), яке спеціально проводилося після виконання усіх тестів. Для подальшого аналізу ЕМГ сигнали 6 окремих спроб усереднювалися. Ілюстрації готувалися за допомогою програми Origin 2018 (OriginLab Corporation, USA). Сигнали механограм (створюване зусилля і координати каретки на столі) також піддавалися низькочастотній фільтрації з частотою відсікання 5 Hz.

#### **4.7. Оцінка математичних характеристик**

З метою оцінки точності виконання механічного завдання порівнювали реальні силові сигнали, які створював тестований, з цільовим зусиллям, яке задавалося системою зворотного зв'язку. Для цього використовували наступну формулу.

$$\varepsilon = \sqrt{\frac{1}{N} \cdot \sum_i \{(FX_i - PX_i)^2 + (FY_i - PY_i)^2\}}$$

$\varepsilon$  – точність виконання механічного завдання, Н

$FX_i, FY_i$  – миттєві координати цільового зусилля, Н

$PX_i, PY_i$  – миттєві координати зусилля, створеного тестованим, Н

$N$  – кількість часових моментів реєстрації тесту

Фактично дана оцінка є стандартним відхиленням реального зусилля від цільового.

Середній рівень ЕМГ обчислювався за наступною формулою.

$$M = \frac{1}{N} \cdot \sum_i EMG_i$$

$M$  – середнє значення ЕМГ, %MVC

$EMG_i$  – миттєве значення ЕМГ, %MVC

$N$  – кількість часових моментів реєстрації тесту.

Показник асиметрії ЕМГ активності між лівими і правими відповідними м'язами обчислювався за наступною формулою.

$$k = 100 \% \cdot \frac{EL - ER}{EL + ER}$$

$k$  – показник асиметрії, %

$EL, ER$  – середні показники ЕМГ ( %MVC) відповідних м'язів правої і лівої сторони тіла.

Значення гістерезису ЕМГ оцінювалося за наступною формулою.

$$h = \frac{1}{\Delta x} \cdot \sum_i EMG_i \cdot (x_i - x_{i-1})$$

$EMG_i$  – миттєве значення ЕМГ, %MVC

$x_i$  – миттєве значення механічного параметру

$\Delta x$  – амплітуда механічного параметру

Механічними параметрами виступали сила в сагітальній площині в тестах статичного зусилля і переміщення рейки вздовж осі Y в тестах при механічному переміщенні рейки. Амплітуди механічних параметрів були 40 Н і 25 см,

відповідно. Фактично даний показник являє собою середню ширину петлі гістерезису вздовж осі ординат (Рис. 4.3, А).

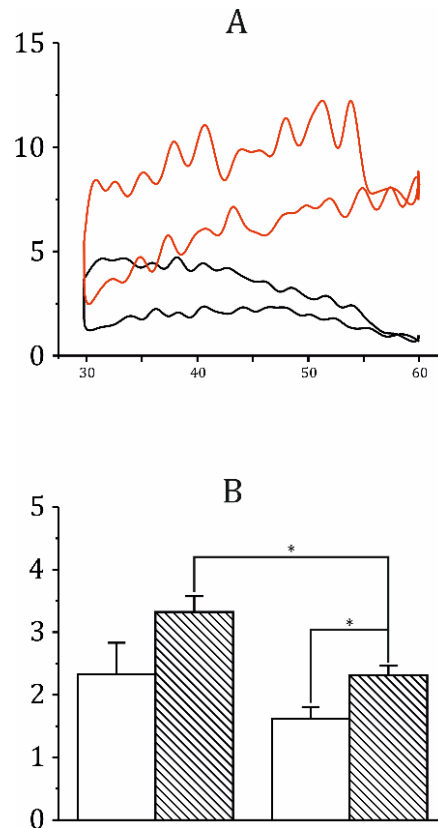


Рис. 4.3. Приклади гістерезису ЕМГ активності м'язів (А) і точність виконання моторного завдання (В).

Приклади петель гістерезису ЕМГ активності м'язів *m. Pectoralis Major pars Clavicularis* правої і лівої сторони тіла (чорна і червона лінії, відповідно) при виконанні тесту створення зусилля обома руками вперед при поступальному русі каретки вперед і назад (А). По осі Х відкладено відстань від каретки до грудей людини у см. По осі Y відкладено %MVC. Обидві петлі обходяться за годинниковою стрілкою під час виконання тесту. Петлі побудовані на даних приведених на Рис. 3. В – права і ліва пари стовпчиків відображають точність відстеження цільового зусилля вперед в позиції сидячі і стоячі, відповідно. Білим кольором позначені стовпчики, що відображають точність створеного зусилля при нерухомій рейці, тоді як заштриховані – при поступовому русі рейки. По осі Y відкладені Н. Дані подані у формі середнє значення ± стандартна похибка середнього. Зірочкою позначені статистично значущі відмінності,  $p < 0.01$ .

#### 4.8. Статистична обробка

Для статистичної обробки використовувався пакет SPSS 26 (ІВМ, США). Для оцінок використовувався багатofакторний дисперсійний аналіз з повторюваними вибірками. При цьому факторами виступали 1) група учасників (здорові, оперовані); 2) позиція (сидячи, стоячи); 3) стан рейки (статична, рухається); 4) сторона тіла (ліва, права у здорових і здорова, оперована у оперованих). Рівнем статистичної значущості вважався  $p=0.05$ . Більш детальний опис статистичної обробки буде наведено в розділі Результати при описі кожних конкретних оцінок.

#### 4.9. Результати

Приклад динаміки зареєстрованих механограм і ЕМГ активності м'язів при виконанні здоровим чоловіком моторних тестів сидячи при широкому хваті рейки можна бачити на Рис. 3.

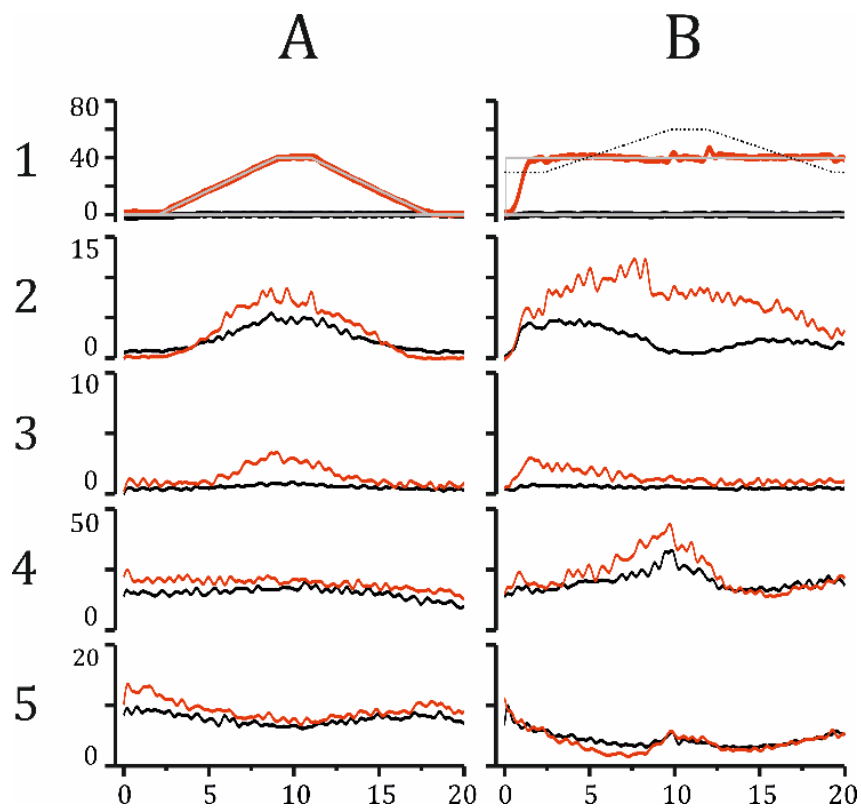


Рис. 3 А,В – ЕМГ активність м'язів при виконанні тестів.

Приклади механограм та ЕМГ при виконанні тесту створення зусилля обома руками вперед при статичному положенні рейки (А) і при її поступальному русі вперед і назад (В). 1 – механограми динаміки створюваного тестованим зусилля вздовж осі Х (чорні лінії) і осі Y (червоні лінії). Сіримі лініями позначено динаміку цільового зусилля, яке мав відстежувати тестований в режимі зворотного зв'язку. Пунктирною лінією на В, 1 зображено динаміку поступального руху каретки з силоміром вздовж осі Y. Нижче на панелях 2-5 позначена ЕМГ активність м'язів правої та лівої сторони тіла для *m. Pectoralis pars Clavicularis*, *m. Pectoralis pars Sternocostalis*, *m. Deltoideus pars Clavicularis* і *m. Deltoideus pars Scapularis*, відповідно. Чорною і червоною лінією позначені ЕМГ правої і лівої сторони тіла, відповідно. По осі Х відкладено час в с. По осі Y механограм відкладено Н для зусилля і см для положення каретки. По осі Y панелей з ЕМГ активністю відкладені % MVC. Межі осей Y для лівої і правої колонки співпадають.

На панелях 25 (Рис. 3, А і В) наведена ЕМГ активність м'язів РМС, PMS, DPC і DPS, відповідно. Можна бачити, що активність м'язів згиначів плеча (РМС, PMS і DPC) залежить як від рівня створеного зусилля, так і від значення плечового кута, який змінювався при русі рейки поступально вперед і назад, що добре видно на Рис. 3, В, 2, де зображено ЕМГ активність РМС. Зокрема, на цьому прикладі можна бачити асиметрію ЕМГ активності між м'язами лівої та правої сторони тіла. Також на цій панелі добре видно гістерезисні властивості цих м'язів (Рис. 4.3, А). Так, активність при активному згинанні в плечовому суглобі під час створення зусилля вперед обома руками вперед була дещо вищою, ніж при розгинанні цього суглоба. Нагадаємо, що на першому етапі, коли ЕМГ була вищою, м'язи РМС лівої і правої сторони тіла (позначені на панелях червоними і чорними лініями, відповідно) скорочувалися, а на другому – подовжувалися. Петлі гістерезису для цих м'язів можна бачити на Рис. 4.3, А.



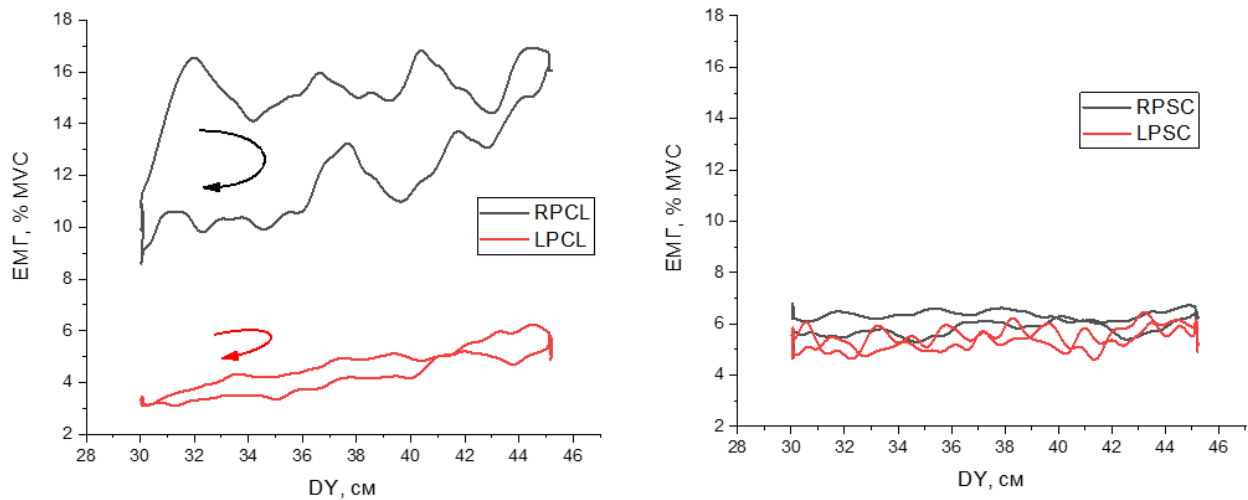


Рис. 4.5. Приклади петель гістерезису ЕМГ-активності великих грудних м'язів при виконанні завдання по створенню постійного зусилля 40 Н при поступальному переміщенню рейки на відстань 15 см з поверненням у вихідне положення у пацієнта з повним відривом зліва. По осі X відкладено відстань до рейки від грудей людини. По осі Y – рівень ЕМГ-активності. На панелі зліва зображена активність для м'язів PCL, а справа для PSC відповідно. Червона лінія позначає ліву, а чорна праву руку відповідно. Стрілками позначено напрямок обходу петлі гістерезису.

Як ми бачимо на (Рис. 4.5) значний рівень гістерезису м'яза RPCL (чорна лінія, ліва панель). Рівень гістерезису низький для LPCL на тлі низького рівня активності  $\sim 4\%$  MVC (максимальне довільне скорочення), при незначному зростанні активності при пересуванні рейки в дистальному напрямку.

Практично відсутній гістерезис на фоні низької активності  $\sim 6\%$  MVC для м'язів PSC (права панель) з обох сторін.

На нашу думку, дуже низький рівень гістерезису та активності максимального довільного скорочення пов'язаний з низьким рівнем пропріорецептивної відповіді м'яза, адже в м'яза відсутнє місце кріплення і при навантаженні він не несе навантаження. Дане твердження потребує подальших досліджень які в наш план експерименту не входило.

#### 4.10. Точність виконання моторного завдання

Для оцінки точності виконання моторного завдання проводився багатофакторний дисперсійний аналіз з повторними вибірками (4 way ANOVA with repeated measurements). В моделі аналізувалися чотири наступні фактори. Між-груповий фактор групи мав два рівні – здорові і прооперовані чоловіки, відповідно. Три інших фактори були внутрішньо-груповими і також мали по два рівні. Цими факторами були позиція (сидяче/стояче положення тіла), тип тесту (статичне зусилля при нерухомій рейці, зусилля при русі рейки), положення рук на рейці (широкий/вузький хват). Проведений аналіз не виявив статистично значущого впливу фактору групи добровольців на відповідну точність виконання механічного завдання ( $DF=1$ ,  $F=0,001$ ,  $p=0,982$ ). З цього можна зробити припущення, що операційне лікування пошкоджених м'язів і сухожилків мало позитивний ефект. В той же час статистично значущий вплив на вказаний вище показник мали внутрішньо-групові фактори позиції тіла ( $DF=1$ ,  $F=8,278$ ,  $p=0,016$ ) і тип тесту ( $DF=1$ ,  $F=22,811$ ,  $p=0,001$ ). Фактор положення рук, як і усі можливі взаємодії факторів, не мали статистично значущого впливу на точність виконання механічного завдання ( $p>0.05$ ). Для подальшої оцінки впливу факторів позиції тіла і типу тесту ми провели двофакторний дисперсійний аналіз з повторними вибірками (two way ANOVA with repeated measurements), не враховуючи фактори групи добровольців і положення рук на штанзі. Відповідні парні різниці середніх величин проводилися за допомогою post-hoc тесту Bonferroni. Зроблений аналіз виявив статистично значущий вплив обох факторів – позиції тіла ( $DF=1$ ,  $F=14,812$ ,  $p=0,001$ ) і типу тесту ( $DF=1$ ,  $F=11,338$ ,  $p=0,003$ ). В той же час взаємодія зазначених факторів не мала статистично значущого впливу ( $DF=1$ ,  $F=0,593$ ,  $p=0,449$ ). Наведені статистичні результати зображено на (Рис. 4.3, В).

Таким чином, після проведення експерименту та аналізу даних було визначено точність виконання моторного завдання, який розраховували за допомогою багатофакторного дисперсійного аналізу з повторними вибірками. Нам вдалось виявити значущу різницю між внутрішньо-груповими факторами,

а саме позиції тіла і типу теста. Проведений аналіз не виявив статистично значущого впливу факторів групи добровольців на відповідну точність виконання механічного завдання з чого можна зробити висновок, що оперативне лікування пошкодженого ВГМ мало позитивний ефект.

#### **4.11. Асиметрія ЕМГ активності м'язів лівої та правої сторони тіла**

Для статистичної оцінки впливу різних умов виконання моторних тестів на асиметрію ЕМГ активності проводився багатофакторний дисперсійний аналіз з повторними вибірками (4 way ANOVA with repeated measurements) для кожної пари м'язів. В моделі аналізувалися чотири наступні фактори. Між-груповий фактор групи, який мав два рівні – здорові і прооперовані чоловіки, відповідно. Три інших фактори були внутрішньо-груповими і також мали по два рівні. Цими факторами були позиція (сидяче/стояче положення тіла), тип тесту (статичне зусилля при нерухомій рейці, зусилля при русі рейки), положення рук на рейці (широкий/вузький хват). Детальні результати статистичної оцінки можна бачити в верхній половині таблиці 4.1. В даній таблиці наведено результати лише для головних факторів. Зазначимо, що всі можливі взаємодії факторів не мали статистично значущого впливу на результати ( $p > 0,05$ ). Зокрема можна відзначити, що фактор групи учасників не мав статистично значущого впливу на показники асиметрії ЕМГ активності для всіх реєстрованих груп м'язів. Особливо це важливо для пари м'язів PMS і PMS, які були травмовані. З цього можна зробити висновок, що операційне лікування і подальша реабілітація мала задовільний вплив на відновлення моторних функцій у прооперованих. Наведені вище результати статистичної оцінки також наведені на (Рис. 4.5). На ньому можна звернути увагу на те, що асиметрія ЕМГ активності групи м'язів PCL була позитивна (Рис. 4.5, А). Тобто, ЕМГ активність PCL саме лівої сторони тіла була більшою. Це може бути пояснене тим, що всі учасники тестів були правшами і ЦНС у такий спосіб компенсує функціональну асиметрію між лівою і правою стороною тіла людини. Таку ж, хоча і значно менш виражену, тенденцію мала і асиметрія

ЕМГ в парі м'язів PSC (Рис. 4.5, В). В парах DCL і DSC, ніякої вираженої тенденції не було (Рис. 4.5, D, С).

Таблиця 4.1

Результати багатofакторного дисперсійного аналізу показників асиметрії ЕМГ активності пар м'язів лівої та правої сторони тіла.

MUSCLE	GROUP		POSITION		TYPE		GRIP	
	F	p	F	p	F	p	F	p
<b>PCL</b>	0.024	0.879	1.580	0.237	1.323	0.277	1.553	0.241
<b>PSC</b>	3.404	0.095	1.003	0.340	0.218	0.650	0.056	0.818
<b>DCL</b>	0.140	0.716	2.036	0.184	0.715	0.418	0.489	0.500
<b>DSC</b>	1.279	0.284	0.808	0.390	0.749	0.407	0.024	0.880
<b>PCL</b>	–		1.487	0.248	0.636	0.442	0.504	0.492
<b>PSC</b>	–		0.816	0.386	0.795	0.392	0.022	0.885
<b>DCL</b>	–		1.487	0.248	0.636	0.442	0.504	0.492
<b>DSC</b>	–		0.816	0.386	0.795	0.392	0.022	0.885

Примітки. В заголовку таблиці позначені головні фактори: GROUP – група учасників (здорові/прооперовані), POSITION – позиція (сидяче/стояче положення тіла), TYPE – тип тесту (статичне зусилля при нерухомій рейці, зусилля при русі рейки), GRIP – положення рук на рейці (широкий/вузький хват). PMC – m. Pectoralis Major pars Clavicularis, PMS – m. Pectoralis Major pars Sternocostalis, DPC – m. Deltoideus pars Clavicularis, DPS – m. Deltoideus pars Scapularis. В верхній половині таблиці (біле тло клітинок) наведені результати 4-факторного дисперсійного аналізу з врахуванням фактору групи учасників. В нижній половині таблиці (сіре тло клітинок) наведені результати 3-факторного дисперсійного аналізу без його врахування.

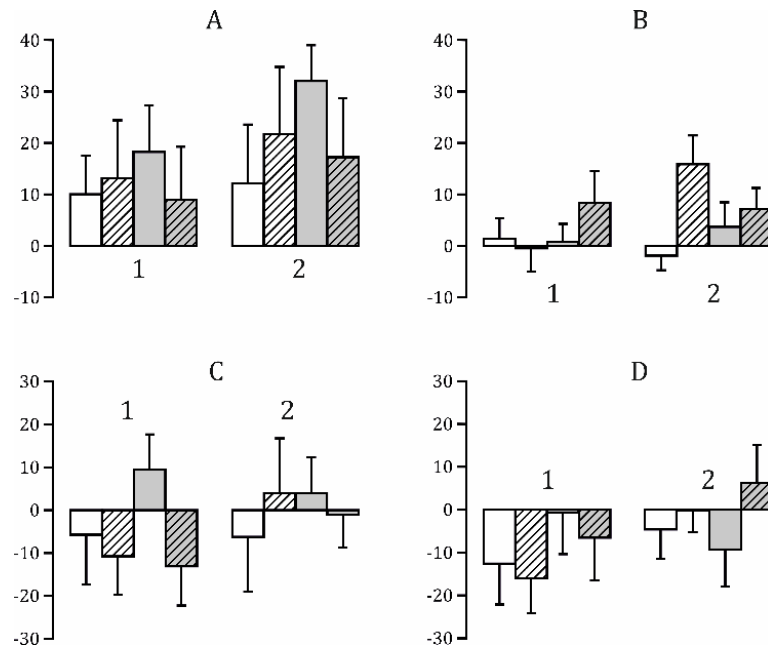


Рис. 4.5. Асиметрія ЕМГ активності між м'язами правої та лівої сторони тіла при виконанні тестів для груп здорових і прооперованих учасників.

А, В, С і D – показники асиметрії для м'язів *m. Pectoralis pars Clavicularis*, *m. Pectoralis pars Sternocostalis*, *m. Deltoideus pars Clavicularis* і *m. Deltoideus pars Scapularis*, відповідно. На кожній панелі четвірки стовпчиків 1 і 2 позначають результати при виконанні тестів в позиції сидячи і стоячи, відповідно. Білі стовпчики відображають показники асиметрії при нерухомій рейці, тоді як сірі – при поступовому русі рейки. Стовпчики зі штриховкою і без неї зображують показники асиметрії у прооперованих і здорових учасників, відповідно. По осі Y відкладено відсотки. Дані подані у формі середнє значення  $\pm$  стандартна похибка середнього.

Оскільки наведена вище статистична оцінка не виявила значущість фактору групи учасників, ми провели додаткову статистичну оцінку впливу згаданих вище внутрішньо групових факторів (позиції, типу тесту, положення рук на рейці) за допомогою 3-факторного дисперсійного аналізу з повторними вибірками (3 way ANOVA with repeated measurements) для кожної пари м'язів. Результати цього аналізу можна бачити на (Рис. 4.6) і в нижній половині Таблиця 4.1. Відзначимо, що результати в цілому відповідають тим, що наводилися вище при врахуванні фактору групи учасників. Також відмітимо, що аналіз не виявив статистичну значущість впливу факторів і їх взаємодії на

показники асиметрії ЕМГ активності пар зареєстрованих м'язів ( $p > 0,05$ ). Також варто відмітити, що на результати не мав вплив і фактор хвату рейки.

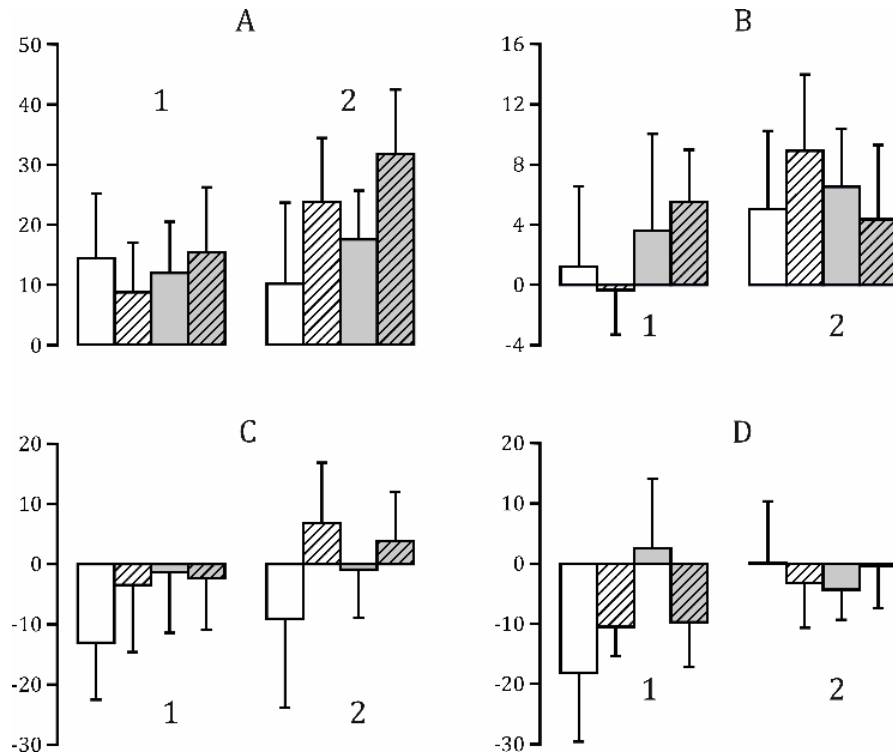


Рис. 4.6. Залежність асиметрії ЕМГ активності між м'язами правої та лівої сторони тіла при виконанні різних тестів для обох груп учасників.

А, В, С і D – показники асиметрії для м'язів *m. Pectoralis pars Clavicularis*, *m. Pectoralis pars Sternocostalis*, *m. Deltoideus pars Clavicularis* і *m. Deltoideus pars Scapularis*, відповідно. На кожній панелі четвірки стовпчиків 1 і 2 позначають результати при виконанні тестів в позиції сидячи і стоячи, відповідно. Білі стовпчики відображають показники асиметрії при нерухомій рейці, тоді як сірі – при поступовому русі рейки. Стовпчики зі штриховкою і без неї зображують показники асиметрії для вузького і широкого хвату рейки, відповідно. По осі Y відкладено відсотки. Дані подані у формі середнє значення  $\pm$  стандартна похибка середнього.

#### 4.12. Гістерезис ЕМГ активності

Результати статистичної оцінки гістерезису ЕМГ активності м'язів можна бачити на (Рис. 4.7) і в (Таблиця 4.2). Для оцінки впливу різних умов виконання моторних тестів на показники гістерезису ЕМГ активності проводився багатфакторний дисперсійний аналіз з повторними вибірками (5 way ANOVA

with repeated measurements) для кожного м'яза. В моделі аналізувалися п'ять факторів. Між-груповий фактор, який мав два рівні – здорові і прооперовані чоловіки, відповідно. Чотири інших фактори були внутрішньо-груповими і також мали по два рівні. Цими факторами були: позиція (сидяче/стояче положення тіла), тип тесту (статичне зусилля при нерухомій рейці, зусилля при русі рейки), положення рук на рейці (широкий/вузький хват) і сторона тіла (ліва/права). Даний аналіз не виявив статистичну значущість фактору групи учасників тестів для всіх м'язів ( $p > 0,05$ ). Це також може свідчити про дієвість лікування травмованих грудних м'язів. В той же час було виявлено статистичну значущість типу тесту, що особливо добре видно для м'язів PCL і DCL, які є головними антагоністами при виконанні тестових моторних задач. При цьому цікаво, що рівень гістерезису PCL був вище в тестах при поступовому русі рейки, тоді як цей показник для DCL був вищий в тестах з нерухомою рейкою відповідно. Для м'язів PSC і DSC вплив фактору типу тесту також був статистично значущим, проте самі ці показники були незначними і тому можна вважати, що у м'язів гістерезис ЕМГ активності був відсутній.

Таблиця 4.2

Результати багатфакторного дисперсійного аналізу показників гістерезису ЕМГ активності м'язів.

MUSCLE	GROUP		POSITION		TYPE		GRIP		SIDE	
	F	p	F	p	F	p	F	p	F	p
<b>PCL</b>	0.048	0.831	0.703	0.421	<b>12.429</b>	<b>0.005</b>	0.173	0.686	3.948	0.075
<b>PSC</b>	0.460	0.513	0.436	0.524	<b>13.550</b>	<b>0.004</b>	0.571	0.467	4.021	0.073
<b>DCL</b>	0.175	0.684	2.679	0.133	<b>17.242</b>	<b>0.002</b>	4.711	0.055	0.027	0.874
<b>DSC</b>	0.269	0.615	0.362	0.561	<b>11.108</b>	<b>0.008</b>	2.569	0.140	0.376	0.554

Примітки. SIDE – фактор сторони тіла (ліва/права). Решта позначень як і в Таблиця 4.1.

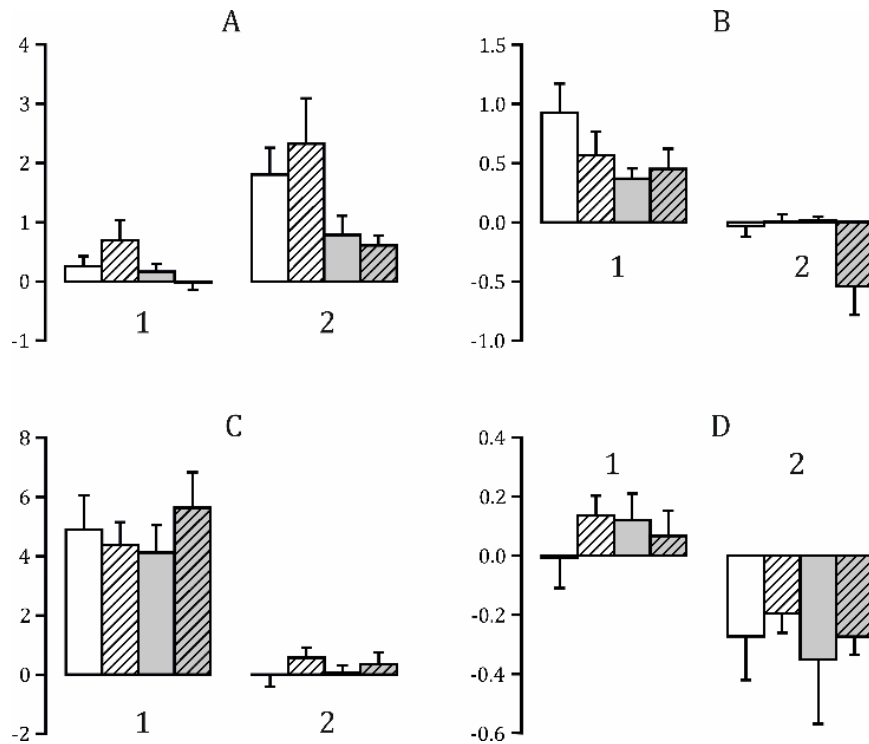


Рис. 4.7. Показники гістерезису ЕМГ активності м'язів при виконанні тестів.

A, B, C і D – показники асиметрії для м'язів *m. Pectoralis pars Clavicularis*, *m. Pectoralis pars Sternocostalis*, *m. Deltoideus pars Clavicularis* і *m. Deltoideus pars Scapularis*, відповідно. На кожній панелі четвірки стовпчиків 1 і 2 позначають показники гістерезису в тестах при нерухомій рейці і при її поступовому русі, відповідно. Білі стовпчики відображають вказаний показник для м'язів лівої, а сірі – правої сторони тіла. Стовпчики зі штриховкою і без неї зображують показники у прооперованих і здорових учасників, відповідно. По осі Y відкладено %MVC.

#### 4.13. Обговорення

В серії експериментів вивчали на скільки різною була координація ЕМГ активності м'язів плечового поясу обох сторін тіла у двох груп чоловіків. Одна група складалася зі здорових чоловіків, тоді як учасники з другої групи перенесли травму на одному з грудних м'язів *m. Pectoralis Major*. Травмовані м'язи було піддано хірургічному лікуванню і в подальшому чоловіки з другої групи пройшли курс фізіотерапевтичної реабілітації. Протокол експериментів включав розвиток зусилля обома руками вперед, яке прикладалося до



спеціальної рейки приєднаної до силоміру. Рівень і динаміка зусилля при цьому учасник мав відслідковувати за допомогою системи зорового зворотного зв'язку.

Учасники. Як зазначалося вище, травми ВГМ трапляються відносно рідко [2, 46, 7]. Через це добір учасників для групи людей з травмованим грудним м'язом був досить обмеженим. Це можна пояснити незначною кількістю людей в кожній з груп. Безумовно, така незначна вибірка не дає підстав для широкого узагальнення наших результатів. Нагадаємо, що ми не виявили статистично значущих розбіжностей між групами учасників в показнику асиметрії ЕМГ-активації пар симетричних м'язів, включаючи *m. Pectoralis Major*, при виконанні тестових завдань. При цьому точність виконання механічних тестів була досить високою і також не відрізнялася у обох груп. Не виключено, що при збільшенні вибірки наші результати будуть уточнені.

#### **4.14. Вибір тестових завдань**

Тестові завдання імітували виконання вправи жим лежачи. Було відзначено, що при реабілітації важливо, аби хворий виконував фізичні вправи саме обома руками і симетрично. При цьому бажано, щоб дві руки були пов'язані між собою механічно, утворюючи замкнений механічний ланцюг. В цьому разі досліджуваний при виконанні вправ може співвідносити суб'єктивні відчуття активності в травмованому і здоровому м'язі, відновлюючи у такий спосіб відповідні моторні стереотипи. В іншому разі можливе навіть виникнення небажаних контрактур. Прийнято рішення поєднати тест зі статичним зусиллям, коли рейка була нерухомою, і динамічним – коли рейка поступово рухалася вперед і назад. Також дослідження активності м'язів, зокрема *m. Pectoralis Major*, при розвитку статичних зусиль наводяться і в інших джерелах, де можна знайти приклади досліджень, де використовувалась трапецієподібна динаміка розвитку цільового зусилля [64, 65]. Відзначимо, що вибір саме такої динаміки мав в умовах статичного зусилля імітувати стандартну вправу жим лежачи від грудей. Тести, які включали в себе рух

рейки в умовах створення обома руками зусилля вперед на пряму імітував вправу жим лежачи.

#### 4.15. Відведення ЕМГ

Вивчення ефективності тренувального процесу на основі аналізу ЕМГ активності м'яза можна бачити на прикладі роботи Montalvo et al., [66]. Процес фізіотерапії можна розглядати і як варіант спортивного тренування, в якому метою є відновлення функціонування травмованого м'яза. З цього, зокрема, випливало суттєве ускладнення, бо в принципі неможливо було отримати ЕМГ м'язів до їхнього травмування. Саме через це ми були обмежені експериментальним дизайном, при якому порівнювалися показники ЕМГ-активності групи травмованих і здорових людей. Зокрема, нам не відома динаміка зміни показників ЕМГ-активності впродовж процесу реабілітації. В майбутньому при створенні системи оцінки якості реабілітаційного процесу безумовно потрібно буде реєструвати ЕМГ-активність на різних його етапах. Ми припускали, що при задовільному процесі реабілітації основні показники ЕМГ-активності м'язів у травмованих не будуть суттєво відрізнятися від таких у здорових людей.

Ми відводили активність від двох частин *pars Clavicularis et Sternocostalis m. Pectoralis Major* [67, 68]. Важливо було подивитися, яким чином співвідноситься активність між цими частинами в різних умовах тестів, тим більше, що в літературі зустрічались суперечливі відомості [64, 69, 70].

Треба відзначити, що раніше в дослідженнях при вивченні активності м'язів при виконанні жиму лежачи як правило, окрім *m. Pectoralis Major*, відводилися ЕМГ м'язів *m. m. Deltoideus pars Clavicularis* і *m. Triceps Brachii* [70, 71, 72, 73, 74]. З простих біомеханічних міркувань очевидно, що ці м'язи також безпосередньо приймають участь у виконанні згаданої вправи, коли відбувається згинання в плечовому і відповідне розгинання в ліктьовому суглобі. Ми обрали DPS як антагоніста до PMC, PSC і DPC. Вибір м'язів також був обмежений можливостями нашої апаратури, як дозволяла реєструвати лише 8 каналів ЕМГ. Наш аналіз показав, що активність DPS мало була пов'язана з

виконанням тестів, а здебільшого відображала рівень відведення плеча від тулубу. Це не дивно, бо *m. Deltoideus* має складну структуру і його функціональне призначення також різнопланове. Зокрема, цей м'яз забезпечує відведення плеча від тулуба і динаміка ЕМГ активності цього м'язу відображає зміну кута відведення під час руху рук (Рис. 3, В, 5). Під час же тестів створення статичного зусилля, його активність практично не міняється (Рис. 3, А, 5). Безумовно, доцільніше було б відводити ЕМГ не від цього м'язу, а саме від *m. Triceps Brachii*, що потрібно враховувати при подальших дослідженнях і при можливому створенні методики оцінки якості процесу післяопераційної реабілітації.

#### **4.16. Точність виконання механічного завдання**

Результати оцінки точності виконання механічного завдання можна бачити на (Рис. 4.3, В). Основним результатом є те, що даний показник не відрізнявся між групами прооперованих і здорових чоловіків. Всі учасники, як правило, після нетривалого тренування досить точно відстежували динаміку необхідного зусилля. Відмітимо, що точність відстеження даної динаміки за допомогою зорового зворотного зв'язку була можлива лише за правильної координації роботи кожної руки, бо рейка могла обертатися навколо своєї центральної осі. Також зрозумілим є те, чому точність була вищою в умовах статичного зусилля, ніж в тестах, коли рейка рухалася поступово вперед і назад. При початку і зупинці руху рейки людина не зразу адаптувалася до нових умов, що викликало флуктуації зусилля. Той факт, що в позиції стоячи точність була вищою, можливо, можна пояснити тим, що в цих умовах учасник краще міг бачити координатний стіл і рейку. Загалом можна відзначити, що рухове завдання було нескладним і відносилось до дзеркально-симетричних дворучних рухів [75, 76, 77, 78]. Така симетричність додатково за допомогою рейки забезпечувалася жорстким механічним зв'язком між двома руками. Через це оцінка результатів реабілітації травмованих м'язів може бути незадовільною. Не виключено, що для більш кращої оцінки потрібно залучати рухові завдання, які включають більш складну координацію між обома руками.

#### 4.17. Асиметрія ЕМГ активності

Результати аналізу асиметрії ЕМГ активності між м'язами правої та лівої сторони тіла можна бачити на Рис. 4.5 та Рис. 4.6. Ми обрали цей показник для оцінки координації роботи м'язів лівої та правої сторони тіла з наступних міркувань. Добре відомо про анатомічну і функціональну асиметрію між правою і лівою стороною тіла у людини і не важко припустити індивідуальні особливості цієї асиметрії у різних людей. Також очевидно, що травмування і подальше хірургічне лікування призводять до зміни анатомічної асиметрії між м'язами *m. Pectoralis Major* лівої та правої сторони тіла. Це в свою чергу може призводити і до зміни функціональної асиметрії цих м'язів при виконанні різних рухів. Ці зміни також можуть відобразитися і на зміні відповідної ЕМГ активності м'язів. Однак ми знову зтикаємося з проблемою, на яку вказували раніше. Ми не можемо порівняти асиметрію ЕМГ активності до і після травми. І знову тут змушені проводити порівняння лише з такими ж показниками у групі здорових людей. Також тут варто відмітити, чому саме вибрали прості дзеркально-симетричні рухи обох рук в наших тестах. Ми припускали, що при виконанні цих рухів, особливо, коли руки зв'язані жорстким механічним зв'язком, функціональна і, відповідно, ЕМГ активність пар м'язів лівої і правої сторони тіла буде найменшою. Отже, наведений аналіз дає підстави зробити висновок, що показники асиметрії між м'язами правої та лівої сторони тіла не залежать від групи учасників (Таблиця 4.1). З цього можна зробити припущення, що проведене лікування і подальша реабілітація мала задовільні результати. Загальні результати щодо м'язів PCL і PSC вказують на те, що ЕМГ активність цих м'язів зліва була, як правило, вищою, і може бути пов'язано з тим, що всі учасники експериментів були правшами, а більш високий рівень активації лівих м'язів вирівнював функціональну асиметрію для забезпечення необхідної точності виконання завдання. Треба відзначити, що наші результати відрізняються від деяких, висвітлених в літературі раніше [71]. В наведеній роботі зазначалося, що активність *m. Pectoralis Major* домінуючої і

недомінантної сторони тіла статистично значимо не відрізнялися. Таку розбіжність можна пояснити тим, що в згаданій роботі проводилися дослідження відповідної активності під час виконання вправи жим лежачи зі значно більшою вагою, коли відповідні сили, які розвивали м'язи, були значно більші ніж в нас. Можливо, що в нашому випадку асиметрія активності PCL і PSC викликала необхідністю саме точного виконання рухового завдання.

#### **4.18. Гістерезис ЕМГ активності м'язів**

Основні результати оцінки гістерезису ЕМГ активності м'язів при виконанні тестів наведені на Рис. 4.7 і в Таблиця 4.2. Ми обрали цей показник для оцінки функціонального стану м'язів зокрема і через те, що відділ давно проводить дослідження цього феномену м'язового скорочення [79, 80]. Варто відзначити, хоча цей феномен і відомий в середовищі дослідників моторного контролю у людини і тварин, однак, на нашу думку, йому приділяється недостатньо уваги [81]. Зокрема ми хотіли випробувати оцінку гістерезису ЕМГ активності м'язів для клінічних досліджень. Відзначимо, що величина показника гістерезису не залежала від групи учасників, що знову ж таки може підтвердити наші висновки про відносну задовільність лікування і реабілітації травмованих м'язів *m. Pectoralis*. Проте, цей показник залежав від типу тесту – створення зусилля на нерухому чи рухому рейку. Цікаво, що показники гістерезису PCL були вищими під час тестів, коли рейка рухалася, а PSC – в тестах з нерухомою рейкою. Це дещо дивно, бо гістерезис ЕМГ активності при м'язовому скороченні як правило спостерігається в умовах циклічного руху, коли м'яз змінює скорочення на подовження і навпаки. Також варто відмітити функціональну різницю між різними частинами грудного м'яза, про яку є згадки в літературі [64]. В той же час гістерезис м'язової ЕМГ також може спостерігатися і в умовах створення ізометричного зусилля, що особливо добре видно на прикладі гістерезису DPC (Рис. 4.7). Зараз важко зробити якісь остаточні висновки відносно доцільності використання оцінки гістерезисних властивостей м'язового скорочення в клінічній практиці і при реабілітації

людей після операції. Тим не менш, нам здається, що подальше дослідження феномену гістерезису має сенс і в клінічних дослідженнях.

## Висновки до розділу

1. Виконання даних протоколів дослідження імітують вправу «жим лежачи», при якій найчастіше стаються відриви ВГМ. Тому, на нашу думку, ці тести є найбільш доцільні для дослідження.
2. У біомеханічному експерименті на основі дослідження гістерезису електроміографічної активності м'язів плечового поясу обох рук при статичному та динамічному навантаженні, ми виявили суттєві відмінності показників гістерезису електроміографії здорового і ушкодженого ВГМ.
3. При дослідженні ушкодженого ВГМ виявлено дуже низький рівень гістерезису на тлі низького рівня електроміографічної активності ключичної частини  $\sim 4\%$  MVC, при не значному зростанні активності в тесті з рухомою рейкою.
4. Було виявлено практично відсутній гістерезис на фоні низької активності  $\sim 6\%$  MVC груднино-реберної головки ушкодженого ВГМ.
5. При порівнянні груп здорових добровольців та групи пацієнтів через 12 ( $\pm 3,9$ ) місяців після хірургічного лікування ушкодженого великого грудного м'яза, не виявили статистично значущої різниці між групами на відповідну точність виконання механічного завдання ( $DF=1$ ,  $F=0,001$ ,  $p=0,982$ ), що свідчить про повне відновлення функції і користь хірургічного та відновного лікування.

## РОЗДІЛ 5. ЛІКУВАННЯ УШКОДЖЕННЯ ВЕЛИКОГО ГРУДНОГО М'ЯЗА

### 5.1. Обґрунтування вибору методу лікування

Найкращий метод хірургічного лікування – це той метод яким оперуючий лікар володіє найкраще. На сьогоднішній день існує декілька видів фіксації великого грудного м'яза, а саме:

- Черезкістковий шов. В місці кріплення ВГМ на гребені великого горбика плечової кістки свердяться 2-4 однокортикальні отвори діаметром 6-8 мм, через сусідні отвори заводяться нитки, якими прошивають сухожилок м'яза (Рис. 5.1, А).
- Черезкістковий шов з формуванням жолоба для інтеграції сухожилка в кістку, при цьому жолоб робиться на гребні, а отвори для проведення ниток зміщують латерально (Рис. 5.11, Б).
- Анкерна фіксація. Місце введення кісткових анкерів як і при черезкістковому шві з використанням 2-4 анкерів. Використовують титанові, нитьові, біодеградуючі та інші кісткові анкери (Рис. 5.11, В).
- Фіксація за допомогою кортикальних гудзиків по типу «Pec Button» кількість та місце введення як і при анкерній фіксації (Рис. 5.11, Г).

На сьогоднішній день, за даними літератури, ведуться дискусії з приводу використання кількості фіксаторів та їх міцності. Згідно публікацій використання кісткових анкерів, кортикальних гудзиків або трансосальних швів є дещо різними при дослідженні на трупному матеріалі, проте їх міцність є достатньо високою для використання в хірургічній практиці [33, 30, 32].

На нашу думку, більш практичне значення має площа контакту сухожилка до плечової кістки, що досягається кількістю фіксаторів. При часткових гострих ушкодженнях ВГМ вважаємо за потрібне використання 1-2 анкерних систем, при повних гострих ушкодженнях 2-3 систем у зв'язку незначною ретракцією м'яза. При застарілих ушкодженнях доцільне використання збільшеної кількості анкерних систем від 2 до 4 штук у зв'язку з ретракцією м'яза та потреби більш надійної фіксації як при часткових, так і повних ушкодженнях.



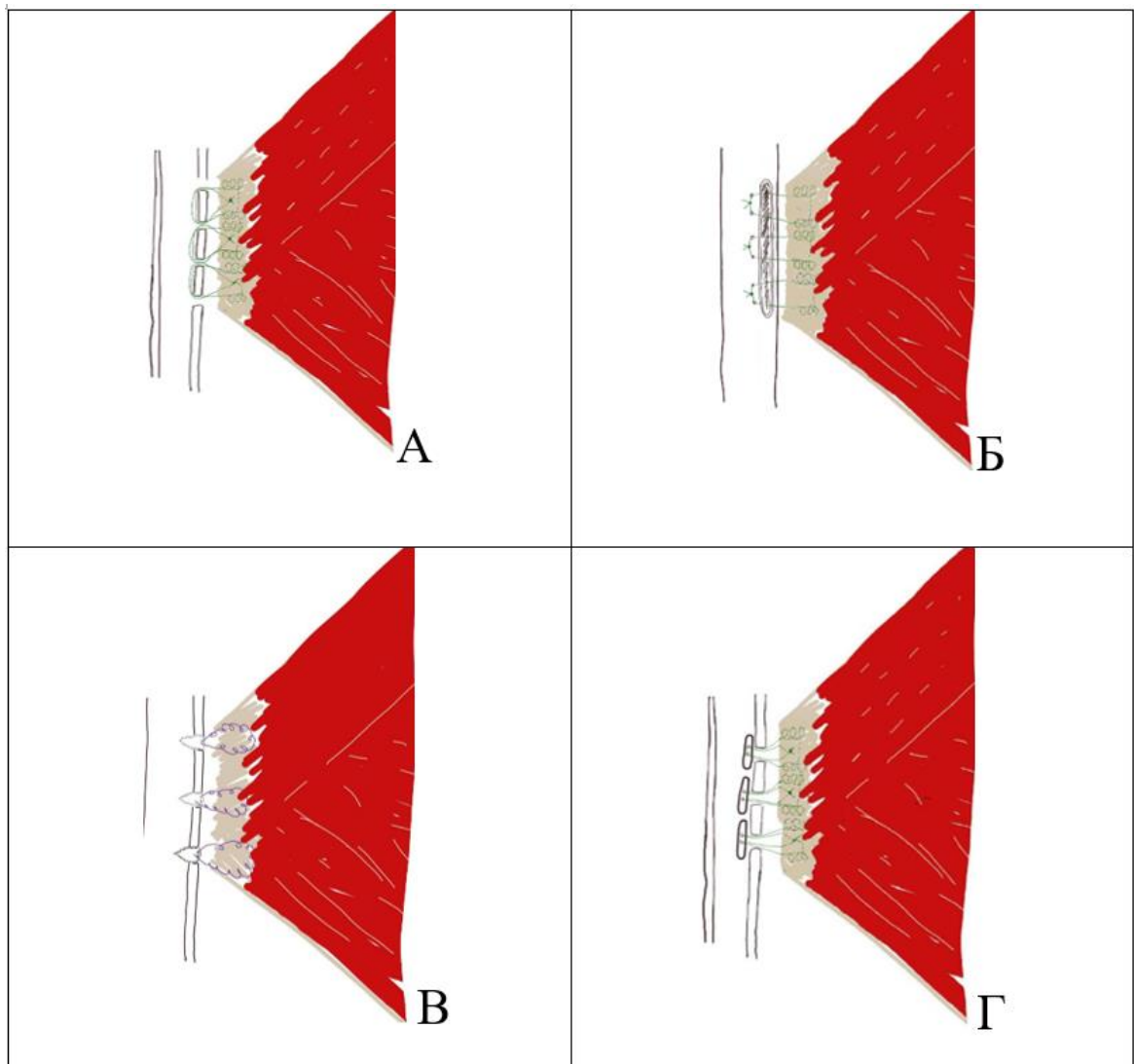


Рис. 5.1. Схеми методів фіксації ВГМ: А – трансосальний шов; Б – трансосальний шов з використанням кісткового жолоба; В – фіксація за допомогою кісткових анкерів; Г – фіксація за допомогою кортикальних гудзиків (власний рисунок).

Схему покрокового лікування ушкодження ВГМ представлено нижче.

Схема покрокового підходу до діагностики та лікування пацієнтів з  
гострими ушкодженнями ВГМ

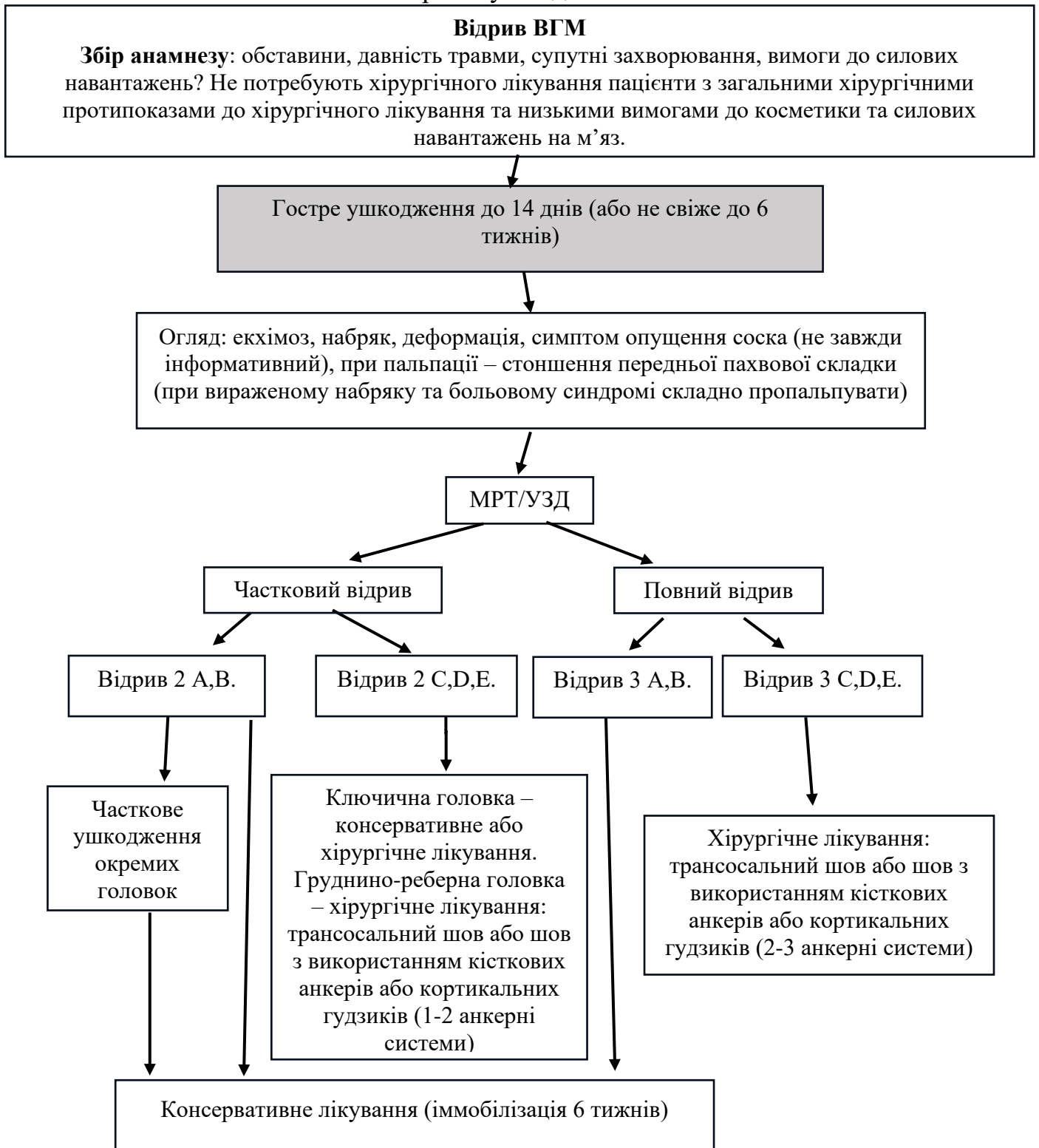
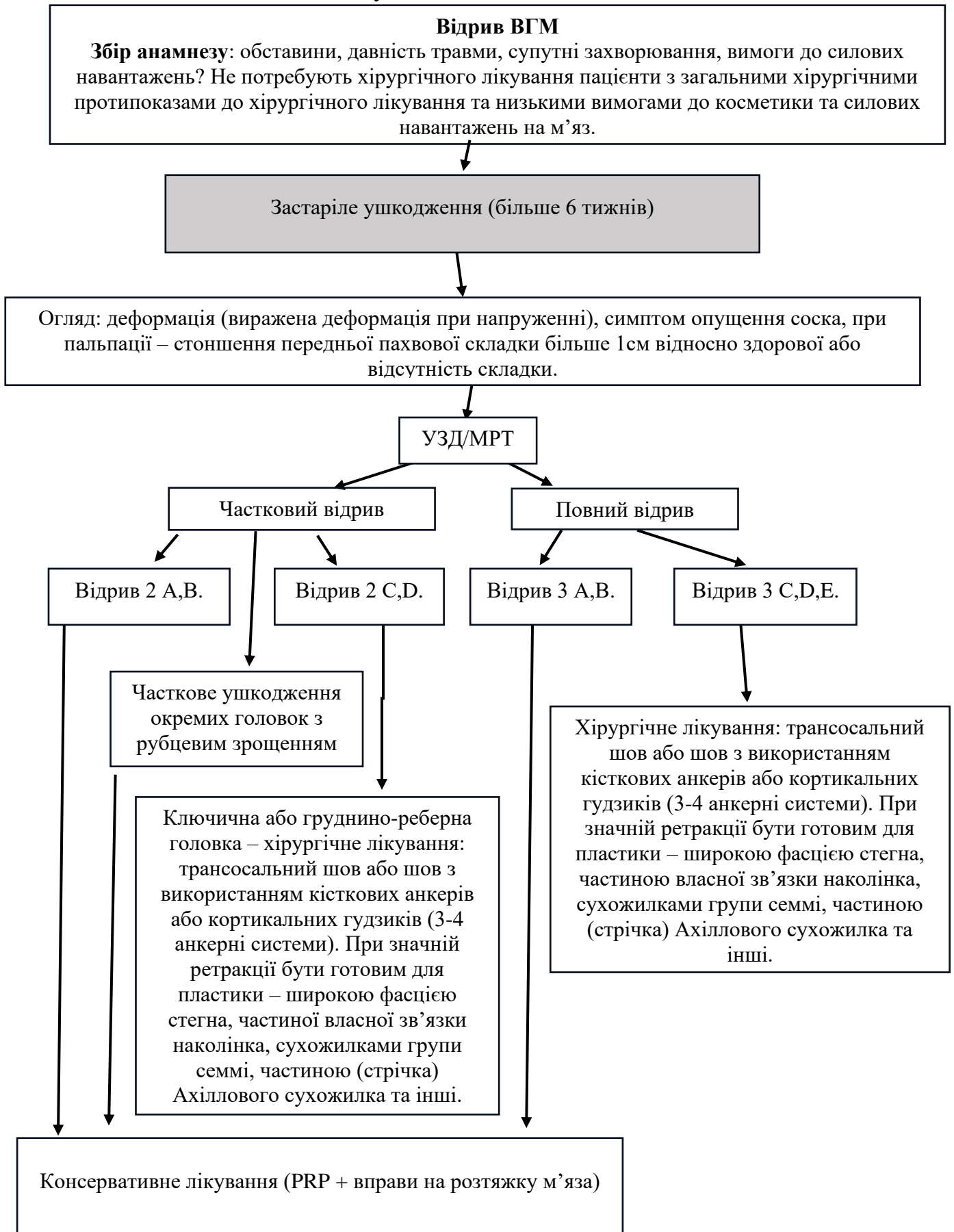


Схема покрокового підходу до діагностики та лікування пацієнтів з застарілими ушкодженнями ВГМ



## 5.2. Техніка хірургічного втручання

Хірургічне лікування показане активним людям з повним розривом ВГМ, які займаються спортом та людям з важкою фізичною працею. Різні методи фіксації показують відмінні та добрі результати. Без хірургічного лікування у спортсменів спостерігається зменшення сили внутрішньої ротації, згинання вперед та приведення руки [24].

Хірургічне лікування показано пацієнтам з ушкодженням на рівні II C,D та III C,D,E за Тіетjen. Найкращий термін на нашу думку та з літератури для оперативного лікування до 2 тижнів після травми [24]. Виконують втручання хірург та асистент. Оперативне лікування проводимо під загальною анестезією, пацієнт в положенні лежачи на спині,  $20^{\circ}$ - $30^{\circ}$  згинання, по типу «пляжне крісло» (Рис. 5.2).

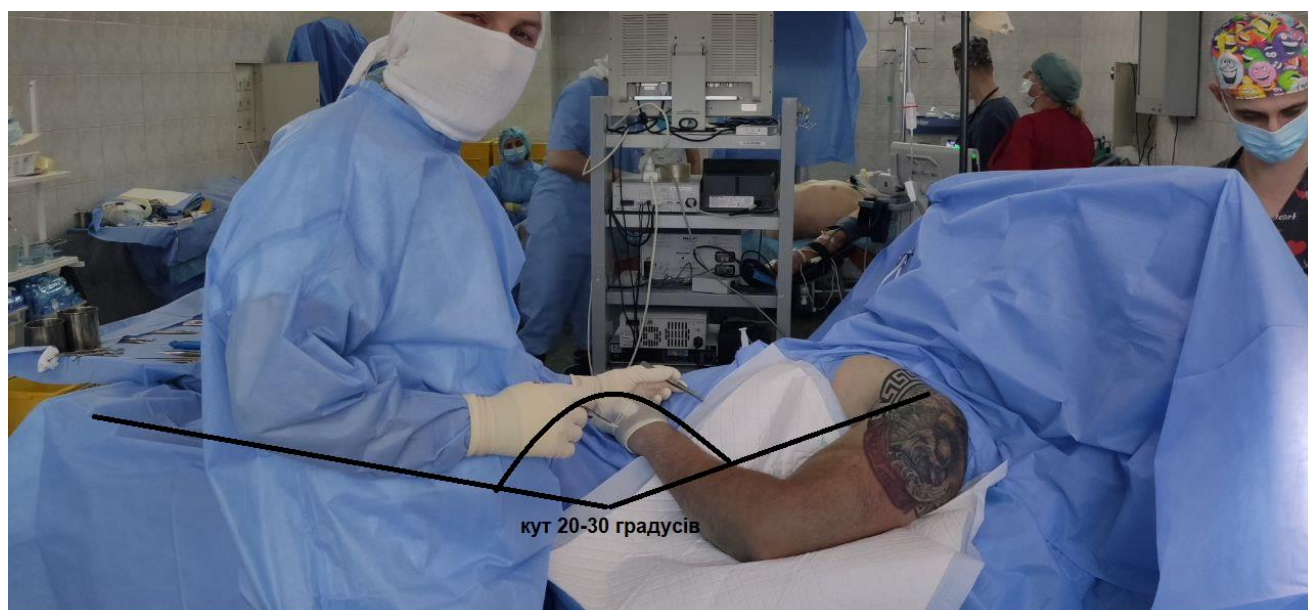


Рис. 5.2. Положення пацієнта на операційному столі.

Розчином антисептика обробляється кисть, передпліччя, плече, надпліччя, шия, грудна клітка з ураженого боку. Операційним накриттям обкладається кінцівка таким чином, щоб передня пахвинна ділянка була відкрита і стерильна, а кінцівкою можна було маніпулювати. Використовуємо короткий дельтоїдеоопекторальний доступ до 5 см в проекції проходження сухожилка ВГМ, або більш косметичний доступ по передній паховій складці. При

тотальному ушкодженні ВГМ дельтоідеопекторальний проміжок добре віалізується, наявна гематома. При частковому ушкодженні груднино-реберної головки виділяти дельтоідеопекторальний проміжок не потрібно, адже ключична головка ціла. Відсікати ключичну головку не потрібно, тупо через підшкірно жирову клітковину можливо перейти нижче, де виявляється гематома та культя груднино-реберної головки на рівні грудної клітки. За допомогою гачків відводимо ключичну головку та дельтовидний м'яз доверху та латерально. Після евакуації гематоми, місце рефіксації по гребню великого горбка, обробляємо до кісткової роси та на рівні найвищого і найнижчого рівня фіксації за методикою фірми виробника вводимо 2-3 кісткові анкери або кортикальні гудзики (Рис. 5.3).

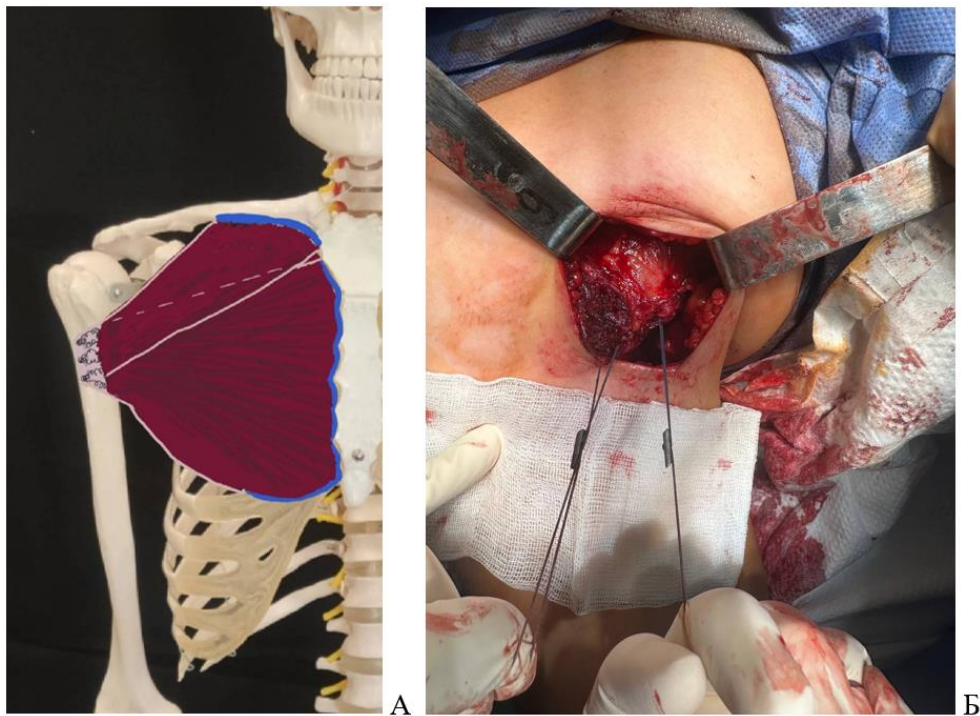


Рис. 5.3. Схематичне зображення виконання шва ВГМ з використанням кортикальних гудзиків (А), інтраопераційне фото (Б).

Підтягуємо культю сухожилка та прошиваємо її за методикою «Шов 9 клініки» по всій ширині, приводимо плече і ротуємо його у внутрішній бік. Підтягуємо сухожилок до плечової кістки. Якщо передбачено ковзання ниток у фіксаторі, то вільні кінці ниток прошиваємо через сухожилок по одному разу, притягуємо сухожилок до кістки та зав'язуємо нитки в натязі. Фіксацію перевіряємо відводячи плече до 45°, при вірно виконаному шві, під час



відведення сухожилок ВГМ повинен контактувати з кісткою. Дренаж ставимо по ситуації, гумові випускники або активний вакуум-дренаж. Пошарово ушиваємо рану та накладаємо асептичну пов'язку. Після операції верхню кінцівку фіксуємо у м'якій пов'язці по типу Дезо, основна задача якої виключити рухи зовнішньої ротації та відведення плеча (Рис. 5.4). Дренаж видаляємо наступного дня. Навчаємо пацієнта самому робити перев'язки 3-4 рази на добу, особливо змінювати серветки у пахвинній ділянці. Далі пацієнт приступає до післяопераційного реабілітаційного курсу лікування.

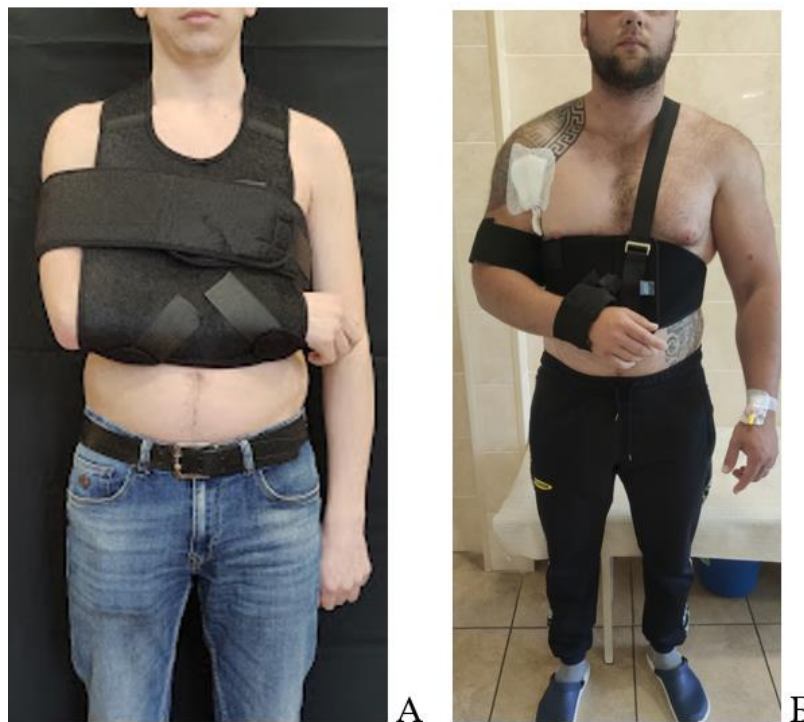

Рис. 5.4. Вигляд фіксації в пов'язці Дезо (А), та її аналог (Б).

### 5.3. Консервативне лікування при ушкодженні великого грудного м'яза

Не хірургічне лікування показане пацієнтам з частковими або повними ушкодженнями на рівні м'яза, пацієнтам яким не важливий косметичний вигляд, зменшення сили приведення і внутрішньої ротації, пацієнтам які не хочуть оперуватися або не можуть оперуватися через супутні захворювання, чи дотримуватися рекомендацій в післяопераційному періоді [4, 24].

Основна мета лікування ушкодження великого грудного м'яза включає зменшення болю, поліпшення функціональності м'яза та прискорення процесу загоєння.

Консервативне лікування передбачає:

1. Спокій та обмеження навантаження. Важливо дати час м'язу відновитися і загоїтись, тому пацієнту рекомендовано обмежити рухи, що створюють навантаження на ушкоджений м'яз. Консервативне лікування передбачає фіксацію у м'якій пов'язці по типу Дезо, або в косиночній пов'язці з поясом на термін до 4-6 тижнів. Фіксація передбачає знерухомлення плеча, а саме виключення відведення плеча та зовнішньої ротації.
2. Холодова терапія: Застосування холоду на ушкоджену область може допомогти зменшити запалення, біль та набряк. Рекомендується застосовувати компреси з льоду протягом 15-20 хвилин кілька разів на день до 3 діб після травми.
3. Застосування протизапальних препаратів: Нестероїдні протизапальні препарати (НПЗП), такі як ібупрофен або напроксен, можуть допомогти зменшити запалення і біль ушкодженої ділянки.
4. Призначаються терапевтичні вправи для суміжних сегментів (шия, ліктьовий суглоб та передпліччя, кисть та пальці). Через 6 тижнів іммобілізації у пов'язці Дезо та констатування загоєння можуть бути призначені вправи для поліпшення м'язової сили, гнучкості та координації рухів. Фізіотерапевти можуть також використовувати техніки, такі як м'язова релаксація та м'язова електростимуляція, для поліпшення стану м'яза (див. розділ Реабілітація при консервативному лікуванні).

Вибір методу лікування ушкодження ВГМ буде залежати від рівня ушкодження, симптомів які турбують пацієнта, спортивних амбіцій та інших факторів, і його повинен здійснити кваліфікований медичний фахівець, такий як ортопед-травматолог або спортивний лікар.

Ми у нашому дослідженні не аналізували результатів консервативного лікування, проте можна зробити висновок, що застарілі ушкодження до хірургічного лікування були ліковані консервативно, проте не завжди з використанням іммобілізації (Рис. 5.5).

Згідно нашим дослідженням за шкалою Quick DASH середній показник при застарілих ушкодженнях становив 35,29 %, за шкалою ASES 49,41 % (Kruskal-Wallis test:  $H(2, N=83) = 7,31$   $p = 0,026$ ) та SEPPMT 45,93 % (Kruskal-Wallis test:  $H(2, N=83) = 9,571$   $p = 0,008$ ). Що свідчить про не задовільні результати консервативного лікування.

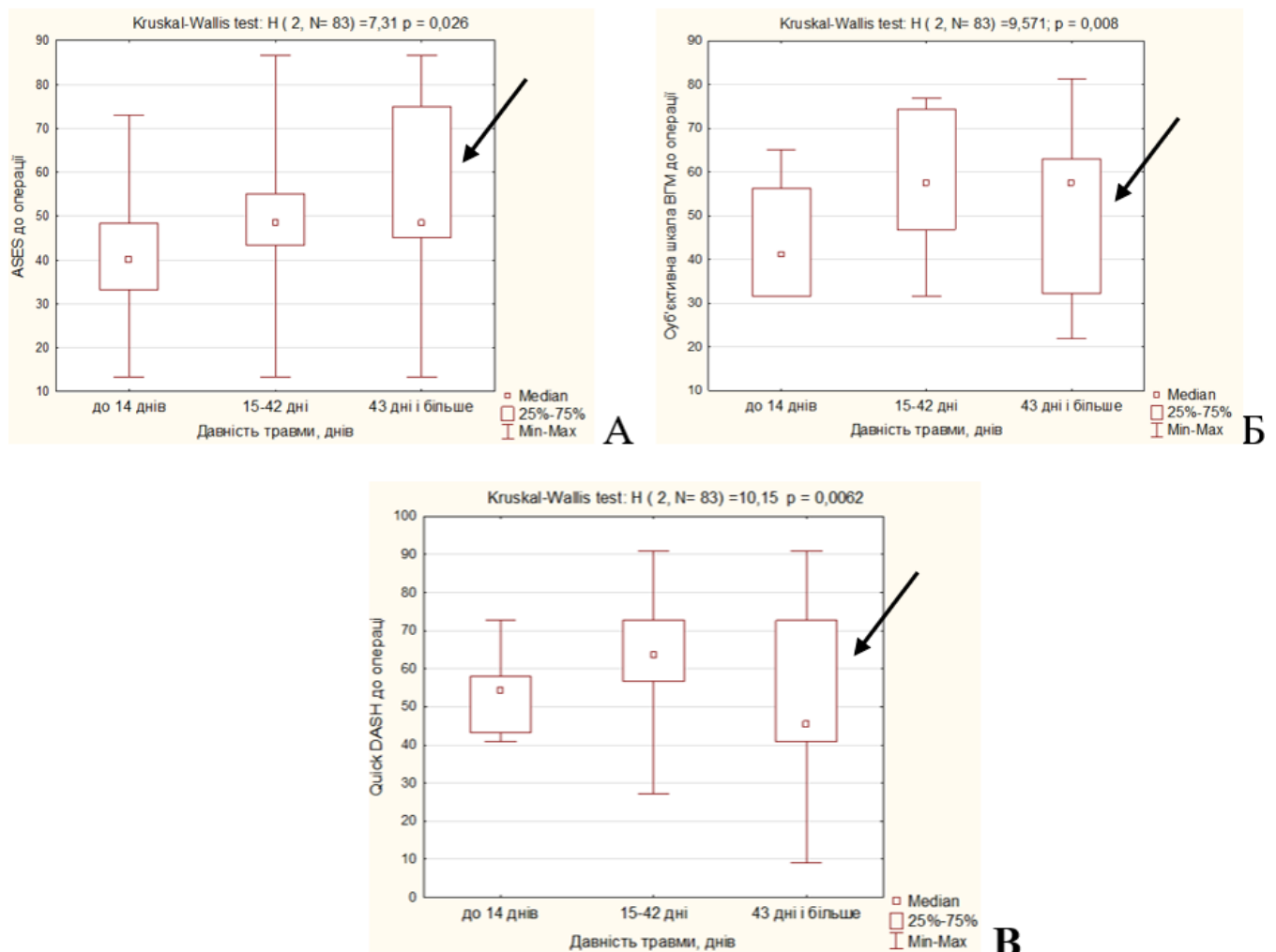


Рис. 5.5. Діаграма результатів консервативного лікування позначено чорними стрілками, А – ASES, Б – SEPPMT, В – Quick DASH.



**Висновки до розділу:**

1. Розроблений алгоритм діагностики та хірургічного лікування, дозволяє поетапно підходити до лікування пацієнтів з гострими та застарілими ушкодженнями великого грудного м'яза.
2. При діагностиці гострих ушкоджень великого грудного м'яза високу інформативність має МРТ, а при застарілих ушкодженнях – УЗД.
3. При лікуванні застарілих ушкоджень великого грудного м'яза, що проходить на фоні значної ретракції м'яза, для збільшення ефективності фіксації доцільним є використання більшої кількості (від 3) анкерних систем, а при значній ретракції та неможливості фіксації м'яза в задовільному натязі розглядали питання про пластику ауто сухожилком або іншим пластичним матеріалом.
4. Хірургічне лікування показано пацієнтам з ушкодженням на рівні II C,D та III C,D,E за Tietjen.
5. Консервативне лікування показане пацієнтам з частковими або повними ушкодженнями на рівні м'яза, пацієнтам яким не важливі косметичний вигляд, зменшення сили приведення і внутрішньої ротації, пацієнтам які не хочуть оперуватися або не можуть оперуватися через супутні захворювання чи дотримуватися рекомендацій в післяопераційному періоді.

## **РОЗДІЛ 6. ТЕРАПЕВТИЧНІ ВПРАВИ У ВІДНОВНОМУ ЛІКУВАННІ ПАЦІЄНТІВ З УШКОДЖЕННЯМИ ВЕЛИКОГО ГРУДНОГО М'ЯЗА**

### **6.1. Терапевтичні вправи при консервативному лікуванні**

Після загоєння розриву м'язів (3-6 тижнів) важливо в ранні строки відновити їх силу та функціональність.

Основні принципи, які спрямовані на відновлення ВГМ:

- розтяжка (реліз) та м'язова релаксація: Виконання розтяжки (релізу) ВГМ, для збільшення об'єму рухів у плечовому суглобі виконується з метою покращення еластичності м'яза. Також можна використовувати техніки м'язової релаксації, такі як глибоке дихання та м'язове розслаблення, для зменшення м'язової напруги.
- укріплення м'язів: Поступово виконували легкі вправи для ушкодженого ВГМ з метою покращення м'язової сили. Найкраще розпочинати виконувати дані вправи разом з фізичним терапевтом, щоб розробити індивідуальну програму, яка враховує стан пацієнта.
- масаж: М'язовий масаж може допомогти поліпшити кровообіг, розслабити м'язи та полегшити біль. Виконання масажу повинно проводитись кваліфікованим масажистом або фахівцем з фізичної терапії, який може надати рекомендації та провести правильно масаж.
- електротерапія: Електротерапія, а саме електростимуляцію м'язів використовували для покращення контролю над м'язами, збільшення сили та полегшення болю. Ці процедури проводили під наглядом медичних фахівців.
- гідротерапія: Використання води для фізичної терапії корисно, оскільки вона дозволяє зменшити навантаження на м'язи та суглоби. Лікар фізичної та реабілітаційної медицини, або фізичний терапевт може порадижити вам вправи, які можна виконувати у воді, щоб полегшити відновлення м'язів.

Важливо пам'ятати, що кожен випадок ушкодження м'язів є індивідуальним, тому краще проконсультуватися з фахівцями, такими як лікар ортопед-травматолог або лікар фізичної та реабілітаційної медицини, для отримання

персоналізованої програми за індивідуальним реабілітаційним планом, враховуючи стан пацієнта та особливості ушкодження.

## 6.2. Терапевтичні вправи після хірургічного лікування

Принципи післяопераційного ведення хворих після шва сухожилка ВГМ передбачає іммобілізацію верхньої кінцівки у м'якій пов'язці Дезо протягом 6 тижнів з заборонаю відведення плеча та зовнішньої ротації (Рис. 6.1).

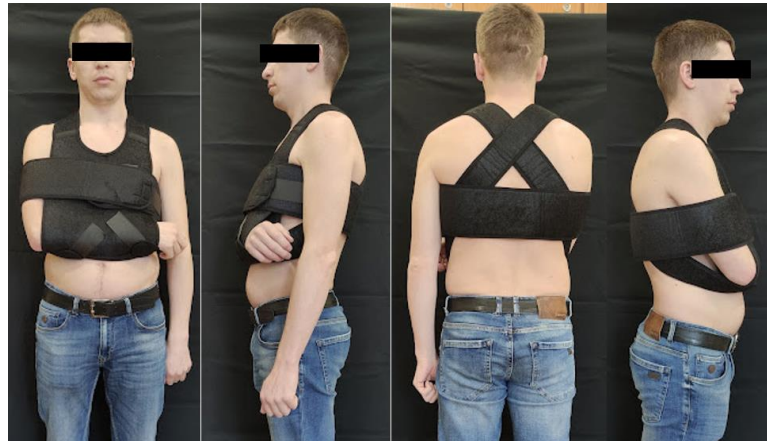

Рис. 6.1. Вигляд фіксації у пов'язці по типу Дезо.

Відновне лікування хворих після оперативного лікування, без супутніх ушкоджень, має 4 фази:

**Перша фаза 0-3 тижні (фаза захисту)** – заборона зовнішньої ротації та відведення плеча (можна відвести плече до 15-20° при внутрішній ротації для гігієни). Вправи виконували 3 рази на день, повільно без різких рухів, по 10-20 повторень, з затримкою до 5 с при кожному положенні.

- Шия – нахили вперед, назад у сторони та ротація (Рис. 6.2).

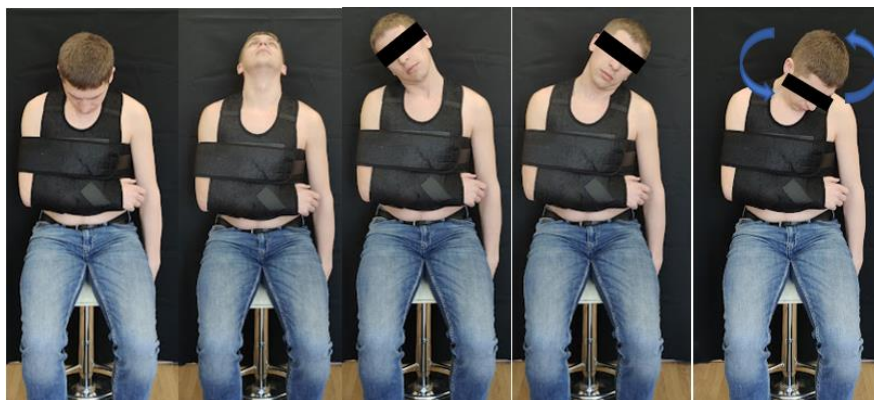

Рис. 6.2. Вправи для ший.

- Ліктювий суглоб – повільне розгинання та згинання у ліктювому суглобі (сидячи або лежачи по комфорту) (Рис. 6.3).

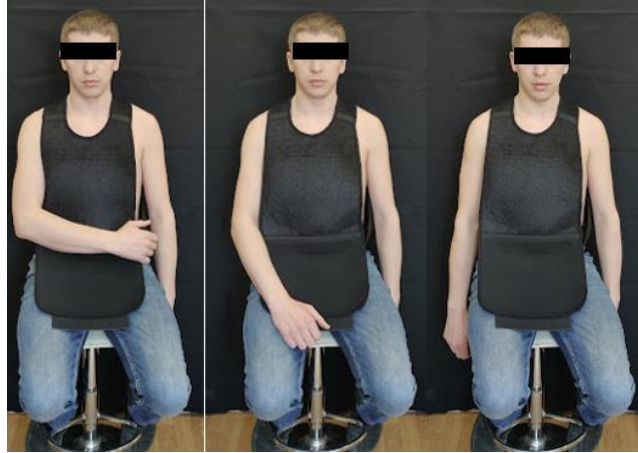

Рис. 6.3. Вправи для ліктювого суглоба.

- Кистьовий суглоб – згинання, розгинання, променева та ліктюва девіація (Рис. 6.4).

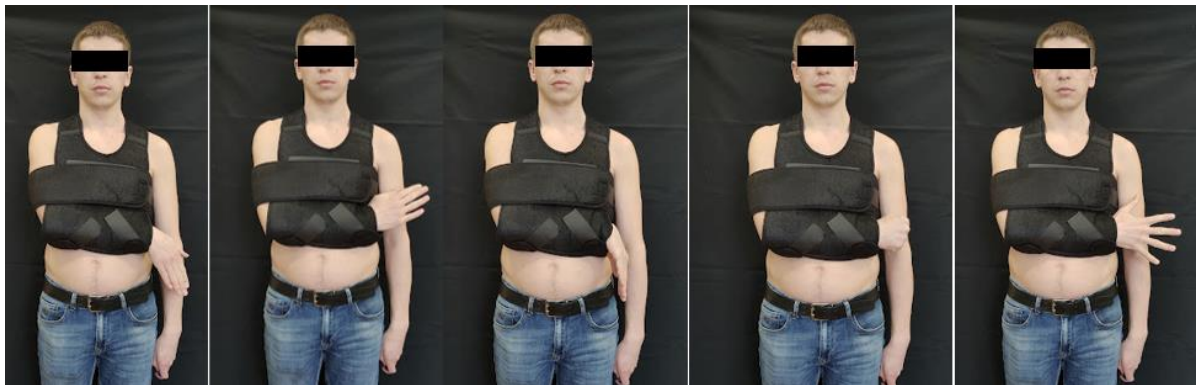


Рис. 6.4. Вправи для кисті.

- Кисть – вправи з губкою (Рис. 6.5).

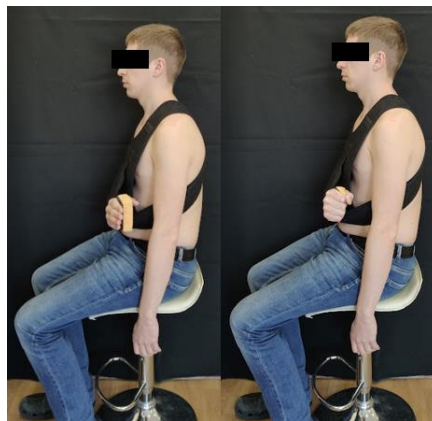

Рис. 6.5. Вправи для кисті з губкою.

**Друга фаза 3-8 тижнів після операції (контрольовані рухи)** – вправи виконували 3 рази на день, в межах комфортних безболісних рухів. Рухи виконували до вказаних градусів.

- Пасивні маятникові рухи плеча. Здоровою рукою пацієнт брав за лікоть оперованої кінцівки та виконували кругові рухи плечової кістки в межах  $30^\circ$  максимального відведення від тіла. Виконували 10-20 кіл за та проти годинникової стрілки (Рис. 6.6).

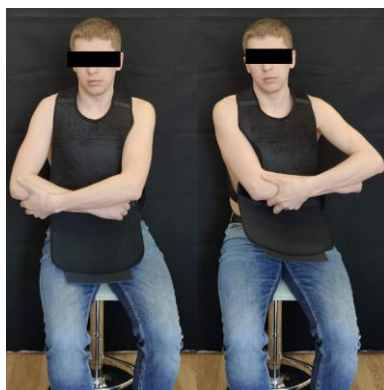

Рис. 6.6. Пасивні маятникові рухи плеча.

- Активна допомога при русі з обмеженням діапазону. Вправу виконували за допомогою неоперованої руки, обережно допомагаючи оперованій кінцівці. Згинання прямої руки вперед  $< 60^\circ$  та відведення  $< 45^\circ$ . Вправу виконували лежачи або стоячи та за допомогою палки (Рис. 6.7).

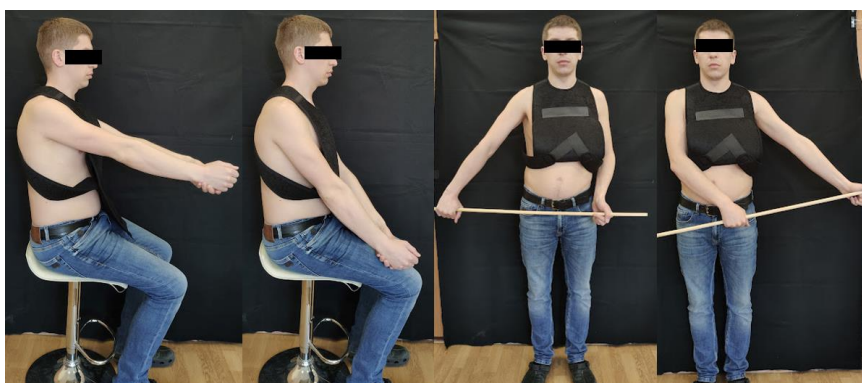

Рис. 6.7. Вправи з активною допомогою та обмеженими рухами.

- Виконання зовнішньої ротації  $< 30^\circ$ . Вправу виконували стоячи або лежачи за допомогою палки. Вихідне положення – руки зігнуті в ліктях  $90^\circ$ , нейтральна ротація в плечах. Виконували активну ротацію оперованої кінцівки та пасивну внутрішню ротацію за допомогою палки і неоперованої руки (Рис. 6.8).

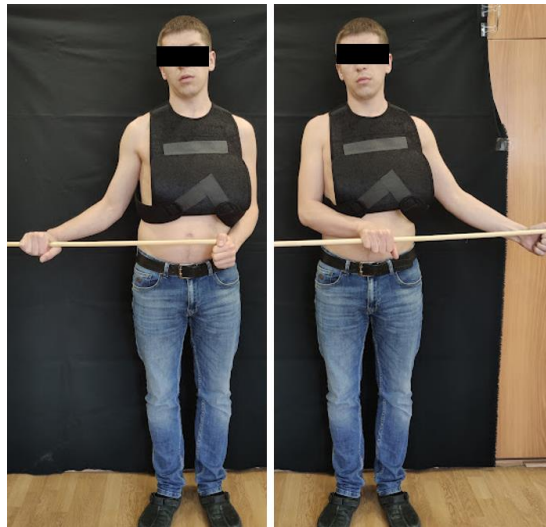

Рис. 6.8. Зовнішня ротація.

- Ізометричні вправи виконуються тисненням на нерухомий предмет.

Забороняли виконувати вправи на внутрішнє обертання. Вправи виконували затримуючись на 5с, розпочинаючи з субмаксимального напруження.

Виконували 10-20 повторень. Вихідне положення – плече в нейтральній ротації та зігнуте у лікті на  $90^\circ$ . 1) Виконували тиснення вперед з вихідного положення, при цьому кисть має бути складена в кулак. 2) Відведення виконували з вихідного положення, великий палець направлений доверху, плече притиснуте до бокової поверхні. 3) Зовнішнє обертання виконували з положення пункту 2, здійснюючи тиснення тильною стороною руки до стіни (Рис. 6.9).

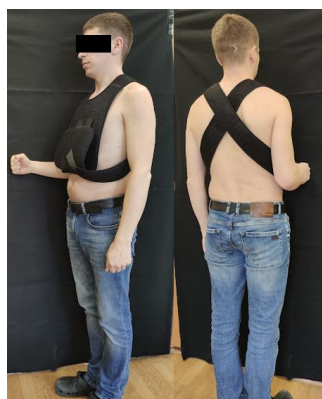

Рис. 6.9. Ізометричні вправи.

**Третя фаза (прогресивні рухи)** 8-16 тижнів після операції. Дозволяли рухи без допомоги здорової кінцівки, сила була м'якою та викликати



мінімальний біль і дискомфорт. Вправи виконували двічі на день по 10-20 повторень.

- Активні рухи виконували в усіх діапазонах: відведення, приведення, кругові рухи плеча, зовнішня та внутрішня ротація. Розпочинали рухи в зігнутому на  $90^\circ$  лікті, для зменшення навантаження, поступово випрямляючи руку (Рис. 6.10).

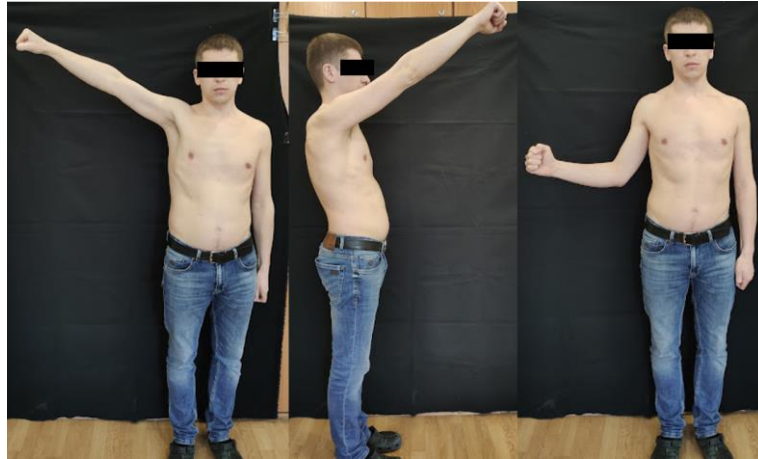


Рис. 6.10. Активні рухи у плечовому суглобі.

**Четверта фаза (збільшення сили та функціонування) з 16 тижня і далі.**

Вправи виконували з еластичними стрічками та вантажем двічі на день. Навантаження розпочинали з вантажів, які не викликали біль та дискомфорт. Вправи з навантаженням не підходили для всіх – обов'язково обговорювали це зі своїм лікарем. Поступово прогресували та збільшували навантаження на великий грудний м'яз (Рис. 6.11).

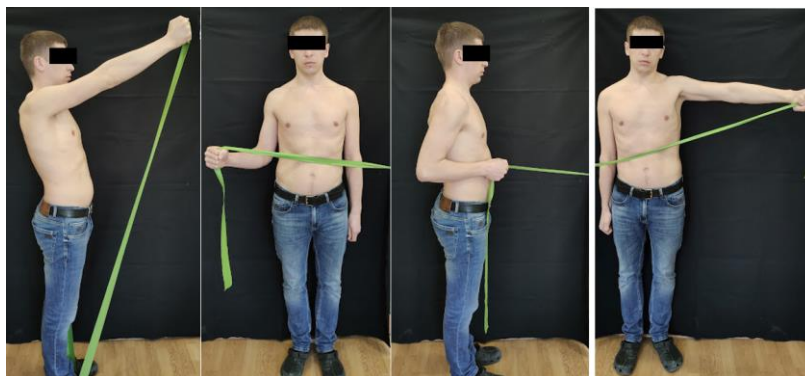


Рис. 6.11. Вправи з навантаженням.

**Висновки до розділу:**

1. Ранні терапевтичні вправи дають можливість попереджати розвиток контрактур у плечовому та ліктьовому суглобі.
2. Розроблений комплекс терапевтичних вправ є універсальним як для гострих ушкоджень ВГМ, так і застарілих.
3. При належній фіксації сухожилка ВГМ і дотримання даного розробленого комплексу вправ, вже через 4-6 місяців можна повертатися до тренувань у спортивному залі, приступати до середніх навантажень на відведення, приведення і внутрішню ротацію плеча.



## Висновки

1. У біомеханічному експерименті, на основі дослідження гістерезису електроміографічної активності м'язів плечового поясу обох рук, при статичному та динамічному навантаженні, виявлено суттєві відмінності показників гістерезису електроміографії здорового і ушкодженого великого грудного м'яза. При дослідженні ушкодженого м'яза встановлено дуже низький рівень гістерезису на тлі низького рівня електроміографічної активності ключичної частини  $\sim 4\%$  MVC, при не значному зростанні активності в тесті з рухомою рейкою. Було виявлено практично відсутній гістерезис на фоні низької активності  $\sim 6\%$  MVC груднино-реберної головки ушкодженого великого грудного м'яза. При порівнянні груп здорових добровольців та групи пацієнтів через  $12 (\pm 3,9)$  місяців після хірургічного лікування ушкодженого великого грудного м'яза, не виявили статистично значущої різниці між групами на відповідну точність виконання механічного завдання ( $DF=1$ ,  $F=0,001$ ,  $p=0,982$ ), що свідчить про повне відновлення функції після хірургічного та реабілітаційного лікування.
2. Нами запропонований клінічний експрес-тест на визначення товщини зони сухожильно-м'язового переходу для діагностики ушкодження великого грудного м'яза. Запропонований клінічний тест має високу чутливість для діагностики ушкоджень великого грудного м'яза –  $95,1\%$ , специфічність –  $80\%$ . Прямі ультразвукові ознаки ушкодження великого грудного м'яза мали чутливість  $93,7\%$ , специфічність –  $83,3\%$ . При умові правильного виконання магнітно-резонансної томографії, дослідження мало чутливість  $88,0\%$ , а специфічність –  $80,0\%$ .
3. Розроблено методику визначення ізометричної сили внутрішньої ротації для оцінки функції великого грудного м'яза до та після лікування. Виявлено, при повному відриві великого грудного м'яза

втрата сили внутрішньої ротації домінантної кінцівки становить  $32,6 \pm 3,17$  %, не домінантної  $28,2 \pm 3,54$  % ( $p < 0,05$ ).

4. Розроблена схема діагностики та хірургічного лікування, яка дозволяє поетапно підходити до лікування пацієнтів з гострими та застарілими ушкодженнями великого грудного м'яза. При діагностиці гострих ушкоджень великого грудного м'яза високу інформативність мала магнітно-резонансна томографія, а при застарілих ушкодженнях – ультразвукова діагностика. При лікуванні застарілих ушкоджень великого грудного м'яза, що проходить на фоні значної його ретракції, для збільшення ефективності фіксації доцільним є використання більшої кількості (від 3) анкерних систем, а при значній ретракції та неможливості фіксації м'яза в задовільному натязі розглядали питання про пластику ауто сухожилком або іншим пластичним матеріалом.
5. Розроблений комплекс терапевтичних вправ при свіжих і застарілих ушкодженнях великого грудного м'яза, який дав можливість проводити ранні рухи у плечовому суглобі та зменшувати терміни відновного лікування.
6. При порівнянні вихідних параметрів функції, при гострих і застарілих ушкодженнях великого грудного м'яза за шкалами Quick DASH, SEPPMT та ASES до операції, група пацієнтів з гострими ушкодженнями мали гірші результати чим застарілі ушкодження ( $p < 0,001$ ). Через 6 місяців після хірургічного лікування група пацієнтів з гострими ушкодженнями мали достовірно нижчі показники шкал у порівнянні з групою застарілих ушкоджень. Через 12 місяців після хірургічного лікування група пацієнтів з гострими ушкодженнями мали достовірно вищі показники шкал, у порівнянні з групою застарілих ушкоджень ( $p < 0,001$ ), проте відповідали відмінним та добрим результатам.

## Список літератури

1. Lee YK, Skalski MR, White EA, Tomasian A, Phan DD, Patel DB, Matcuk GR, Schein AJ. US and MR Imaging of Pectoralis Major Injuries. *RadioGraphics*. 2017;37(1):176-89. <https://doi.org/10.1148/rg.2017160070>
2. ElMaraghy AW, Devereaux MW. A systematic review and comprehensive classification of pectoralis major tears. *J Shoulder Elb Surg*. 2012;21(3):412-22. <https://doi.org/10.1016/j.jse.2011.04.035>
3. Butt U, Mehta S, Funk L, Monga P. Pectoralis major ruptures: a review of current management. *J Shoulder Elb Surg*. 2015;24(4):655-62. <https://doi.org/10.1016/j.jse.2014.10.024>
4. Schepsis AA, Grafe MW, Jones HP, Lemos MJ. Rupture of the Pectoralis Major Muscle. *Am J Sports Med*. 2000;28(1):9-15. <https://doi.org/10.1177/03635465000280012701>
5. Stefanou N, Karamanis N, Bompou E, Vasdeki D, Mellos T, Dailiana ZH. Pectoralis major rupture in body builders: a case series including anabolic steroid use. *BMC Musculoskelet Disord*. 2023;24(1). <https://doi.org/10.1186/s12891-023-06382-1>
6. de Castro Pochini A, Andreoli CV, Belangero PS, Figueiredo EA, Terra BB, Cohen C, Andrade MD, Cohen M, Ejnisman B. Clinical Considerations for the Surgical Treatment of Pectoralis Major Muscle Ruptures Based on 60 Cases. *Am J Sports Med*. 2013;42(1):95-102. <https://doi.org/10.1177/0363546513506556>
7. Cruz LF, Trueba VC, Morales DH, Gil OF, Hernández EP, Acuña TM, Ibarra PJ. Desinserción distal del pectoral mayor traumática aguda. Reporte de 19 casos con nuevo abordaje [Acute traumatic pectoralis major tendon ruptures. Case series with a new approach]. *Acta Ortop Mex*. 2018;32(6):310-5.
8. Hanna CM. Pectoralis major tears: comparison of surgical and conservative treatment. *Br J Sports Med*. 2001;35(3):202-6. <https://doi.org/10.1136/bjism.35.3.202>

9. Balazs GC, Brelin AM, Donohue MA, Dworak TC, Rue JP, Giuliani JR, Dickens JF. Incidence Rate and Results of the Surgical Treatment of Pectoralis Major Tendon Ruptures in Active-Duty Military Personnel. *Am J Sports Med.* 2016;44(7):1837-43. <https://doi.org/10.1177/0363546516637177>
10. Wolfe SW, Wickiewicz TL, Cavanaugh JT. Ruptures of the pectoralis major muscle. *Am J Sports Med.* 1992;20(5):587-93. <https://doi.org/10.1177/036354659202000517>
11. Carney B, Porrino J, Marx R. Complete Rupture of the Pectoralis Major Tendon: Comparison of Magnetic Resonance Imaging and Intraoperative Images. *PM Amp R.* 2015;7(6):671-3. <https://doi.org/10.1016/j.pmrj.2015.01.021>
12. Fung L, Wong B, Ravichandiran K, Agur A, Rindlisbacher T, Elmaraghy A. Three-dimensional study of pectoralis major muscle and tendon architecture. *Clin Anat.* 2009;22(4):500-8. <https://doi.org/10.1002/ca.20784>
13. Klepps SJ, Goldfarb C, Flatow E, Galatz LM, Yamaguchi K. Anatomic evaluation of the subcoracoid pectoralis major transfer in human cadavers. *J Shoulder Elb Surg.* 2001;10(5):453-459. <https://doi.org/10.1067/mse.2001.117125>
14. Elazab EE, Nabil NM. Pectoralis major muscle: anatomical features of its arterial supply. *Eur J Plast Surg.* 2011;35(1):9-18. <https://doi.org/10.1007/s00238-011-0566-1>
15. Haley CA, Zacchilli MA. Pectoralis Major Injuries. *Clin Sports Med.* 2014;33(4):739-756. <https://doi.org/10.1016/j.csm.2014.06.005>
16. Sanchez ER, Sanchez R, Moliver C. Anatomic Relationship of the Pectoralis Major and Minor Muscles. *Aesthet Surg J.* 2014;34(2):258-63. <https://doi.org/10.1177/1090820x13519643>
17. Porzionato A, Macchi V, Stecco C, Loukas M, Tubbs RS, De Caro R. Surgical anatomy of the pectoral nerves and the pectoral musculature. *Clin Anat.* 2011;25(5):559-75. <https://doi.org/10.1002/ca.21301>

18. Patissier 11; Bernardino 1633-1714 De Mor Ramazzini. *Traité des Maladies des Artisans, et de Celles Qui Résultent des Diverses Professions, d'après Ramazzini*: Creative Media Partners, LLC.
19. McKelvey D. Subcutaneous Rupture Of The Pectoralis Major Muscle. *Br Med J*. 1928;2:611-611.
20. Hayes WM. Rupture of the pectoralis major muscle; review of the literature and report of two cases. *J Int Coll Surg*. 1950;14(1):82-8.
21. Bak K, Cameron EA, Henderson IJ. Rupture of the pectoralis major: a meta-analysis of 112 cases. *Knee Surgery, Sports Traumatology, Arthroscopy*. 2000;8(2):113-9. <https://doi.org/10.1007/s001670050197>
22. Chan AG, Balazs GC, Haley CA, Posner MA, Rue JP, Owens BD. Pectoralis Major Rupture in Military Academy Athletes. *Orthopaedic Journal of Sports Medicine*. 2019;7(7):232596711986015. <https://doi.org/10.1177/2325967119860157>
23. McENTIRE JE, Hess WE, Coleman SS. Rupture of the Pectoralis Major Muscle. *The Journal of Bone & Joint Surgery*. 1972;54(5):1040-6. <https://doi.org/10.2106/00004623-197254050-00009>
24. Marsh NA, Calcei JG, Antosh IJ, Cordasco FA. Isolated tears of the sternocostal head of the pectoralis major muscle: surgical technique, clinical outcomes, and a modification of the Tietjen and Bak classification. *Journal of Shoulder and Elbow Surgery*. 2020;29(7):1359-67. <https://doi.org/10.1016/j.jse.2019.11.024>
25. Mogere V, Thyagarajan DS, Fairbairn KJ, Wallace A. Myositis ossificans of the humeral insertion of pectoralis major. *Int J Shoulder Surg*. 2014;8(2):61-4.
26. Connell DA, Potter HG, Sherman MF, Wickiewicz TL. Injuries of the Pectoralis Major Muscle: Evaluation with MR Imaging. *Radiology*. 1999;210(3):785-91. <https://doi.org/10.1148/radiology.210.3.r99fe43785>
27. Hart ND, Lindsey DP, McAdams TR. Pectoralis major tendon rupture: A biomechanical analysis of repair techniques. *Journal of Orthopaedic Research*. 2011;29(11):1783-7. <https://doi.org/10.1002/jor.21438>

28. Merolla G, Campi F, Paladini P, Porcellini G. Surgical approach to acute pectoralis major tendon rupture. *G Chir.* 2009;30(1-2):53-7.
29. Zvijac JE, Schurhoff MR, Hechtman KS, Uribe JW. Pectoralis Major Tears. *The American Journal of Sports Medicine.* 2006;34(2):289-94. <https://doi.org/10.1177/0363546505279573>
30. Rabuck SJ, Lynch JL, Guo X, Zhang LQ, Edwards SL, Nuber GW, Saltzman MD. Biomechanical Comparison of 3 Methods to Repair Pectoralis Major Ruptures. *The American Journal of Sports Medicine.* 2012;40(7):1635-1640. <https://doi.org/10.1177/0363546512449291>
31. Uchiyama Y, Miyazaki S, Tamaki T, Shimpuku E, Handa A, Omi H, Mochida J. Clinical results of a surgical technique using endobuttons for complete tendon tear of pectoralis major muscle: report of five cases. *Sports Medicine, Arthroscopy, Rehabilitation, Therapy & Technology.* 2011;3(1). <https://doi.org/10.1186/1758-2555-3-20>
32. Sherman SL, Lin EC, Verma NN, Mather RC, Gregory JM, Dishkin J, Harwood DP, Wang VM, Shewman EF, Cole BJ, Romeo AA. Biomechanical Analysis of the Pectoralis Major Tendon and Comparison of Techniques for Tendo-osseous Repair. *The American Journal of Sports Medicine.* 2012;40(8):1887-94. <https://doi.org/10.1177/0363546512452849>
33. Edgar CM, Singh H, Obopilwe E, Voss A, Divenere J, Tassavor M, Comer B, Sanchez G, Mazzocca AD, Provencher MT. Pectoralis Major Repair: A Biomechanical Analysis of Modern Repair Configurations Versus Traditional Repair Configuration. *The American Journal of Sports Medicine.* 2017;45(12):2858-63. <https://doi.org/10.1177/0363546517716175>
34. Silverstein JA, Goldberg B, Wolin P. Proximal Humerus Shaft Fracture After Pectoralis Major Tendon Rupture Repair. *Orthopedics.* 2011. <https://doi.org/10.3928/01477447-20110427-24>
35. Shindle MK, Khosravi AH, Cascio BM, Deune EG, McFarland EG. Surgical Treatment of a Tear of the Pectoralis Major Muscle at Its Sternal Origin. *The*

- Journal of Bone & Joint Surgery. 2007;89(9):2040-3. <https://doi.org/10.2106/jbjs.f.00934>
36. Joseph TA, DeFranco MJ, Weiker GG. Delayed repair of a pectoralis major tendon rupture with allograft: A case report. Journal of Shoulder and Elbow Surgery. 2003;12(1):101-4. <https://doi.org/10.1067/mse.2003.128200>
37. Kretzler HH, Richardson AB. Rupture of the pectoralis major muscle. The American Journal of Sports Medicine. 1989;17(4):453-458. <https://doi.org/10.1177/036354658901700401>
38. Bodendorfer BM, McCormick BP, Wang DX, Looney AM, Conroy CM, Fryar CM, Kotler JA, Ferris WJ, Postma WF, Chang ES. Treatment of Pectoralis Major Tendon Tears: A Systematic Review and Meta-analysis of Operative and Nonoperative Treatment. Orthopaedic Journal of Sports Medicine. 2020;8(2):232596711990081. <https://doi.org/10.1177/2325967119900813>
39. Beloosesky Y, Grinblat J, Weiss A, Rosenberg PH, Weisbort M, Hendel D. Pectoralis Major Rupture in Elderly Patients. Clinical Orthopaedics and Related Research. 2003;413:164-9. <https://doi.org/10.1097/01.blo.0000076803.53006.12>
40. Moulounguet G. Rupture spontanée du grand pectoral chez un vieillard. Mort Bull Mem Soc Anat Paris. 1924;94:2428.
41. Pai VS, Slmison AJ. A rare complication of pectorals major rupture. anz Journal of Surgery. 1995;65(9):694-5. <https://doi.org/10.1111/j.1445-2197.1995.tb00685.x>
42. Kakwani RG, Matthews JJ, Kumar KM, Pimpalnerkar A, Mohtadi N. Rupture of the pectoralis major muscle: Surgical treatment in athletes. International Orthopaedics. 2006;31(2):159-63. <https://doi.org/10.1007/s00264-006-0171-2>
43. Страфун СС, Гайович ВВ, Кулик ЮА, Лєсков ВГ. Парціальні ушкодження великого грудного м'язу. Вісник ортопедії, травматології та протезування. 2020;4(107):12-20.

44. Pearl M, Chow TF, Friedman E. Poland's Syndrome. *Radiology*. 1971;101(3):619-23. <https://doi.org/10.1148/101.3.619>
45. Tafti D, Cecava ND. Poland Syndrome. *StatPearls*. 2023.
46. de Castro Pochini A, Ejnisman B, Andreoli CV, Monteiro GC, Silva AC, Cohen M, Albertoni WM. Pectoralis Major Muscle Rupture in Athletes. *The American Journal of Sports Medicine*. 2010;38(1):92-8. <https://doi.org/10.1177/0363546509347995>
47. Гайко ОГ, Богдан СВ, Аббасов СМ, Мазевич ВБ. Магнітно-резонансна томографія в діагностиці часткових ушкоджень ротаторної манжети плеча. *Вісник ортопедії, травматології та протезування*. 2019;2(6):6-10.
48. Angst F, Schwyzer HK, Aeschlimann A, Simmen BR, Goldhahn J. Measures of adult shoulder function: Disabilities of the Arm, Shoulder, and Hand Questionnaire (DASH) and Its Short Version (QuickDASH), Shoulder Pain and Disability Index (SPADI), American Shoulder and Elbow Surgeons (ASES) Society Standardized Shoulder. *Arthritis Care & Research*. 2011;63(S11):174-188. <https://doi.org/10.1002/acr.20630>
49. Wylie JD. Functional outcomes assessment in shoulder surgery. *World Journal of Orthopedics*. 2014;5(5):623. <https://doi.org/10.5312/wjo.v5.i5.623>
50. Beaton DE, Wright JG, Katz JN. Development of the QuickDASH. *The Journal of Bone & Joint Surgery*. 2005;87(5):1038-1046. <https://doi.org/10.2106/jbjs.d.02060>
51. Macdermid JC, Khadilkar L, Birmingham TB, Athwal GS. Validity of the QuickDASH in Patients With Shoulder-Related Disorders Undergoing Surgery. *Journal of Orthopaedic & Sports Physical Therapy*. 2015;45(1):25-36. <https://doi.org/10.2519/jospt.2015.5033>
52. Weaver JS, Jacobson JA, Jamadar DA, Theisen SE, Ebrahim F, Kalume-Brigido M. Sonographic Findings of Pectoralis Major Tears With Surgical, Clinical, and Magnetic Resonance Imaging Correlation in 6 Patients. *Journal of Ultrasound in Medicine*. 2005;24(1):25-31. <https://doi.org/10.7863/jum.2005.24.1.25>



53. Beloosesky Y, Grinblat J, Katz M, Hendel D, Sommer R. Pectoralis major rupture in the elderly. *Clinical Imaging*. 2003;27(4):261-4. [https://doi.org/10.1016/s0899-7071\(02\)00548-x](https://doi.org/10.1016/s0899-7071(02)00548-x)
54. Lee SJ, Jacobson JA, Kim SM, Fessell D, Jiang Y, Girish G, Magerkurth O. Distal Pectoralis Major Tears. *Journal of Ultrasound in Medicine*. 2013;32(12):2075-81. <https://doi.org/10.7863/ultra.32.12.2075>
55. Pavlik A, Csépai D, Berkes I. Surgical treatment of pectoralis major rupture in athletes. *Knee Surgery, Sports Traumatology, Arthroscopy*. 1998;6(2):129-33. <https://doi.org/10.1007/s001670050085>
56. Altman DG, Bland JM. Statistics Notes: Diagnostic tests 1: sensitivity and specificity. *BMJ*. 1994;308(6943):1552. <https://doi.org/10.1136/bmj.308.6943.1552>
57. The Centre for Evidence-Based Medicine. Home - 2020 - The Centre for Evidence-Based Medicine; [http://www.cebm.net/sppins\\_snnouts.asp](http://www.cebm.net/sppins_snnouts.asp)
58. Pewsner D, Battaglia M, Minder C, Marx A, Bucher HC, Egger M. Ruling a diagnosis in or out with “SpPIn” and “SnNOut”: a note of caution. *BMJ*. 2004;329(7459):209-13. <https://doi.org/10.1136/bmj.329.7459.209>
59. Nute DW, Kusnezov N, Waterman BR. Functional Outcomes and Complications Following Pectoralis Major Tendon Allograft Reconstruction in a Military Population. *Orthopaedic Journal of Sports Medicine*. 2019;7(10):232596711987870. <https://doi.org/10.1177/2325967119878709>
60. Jiang J, Cui LG, Wang JR. Sonographic findings of pectoralis major and its tears. *Beijing da xue xue bao. Yi xue ban. Journal of Peking University. Health Sciences*. 2016;48(1):166-9.
61. Synovec J, Shaw KA, Hattaway J, Wilson AM, Chabak M, Parada SA. Magnetic Resonance Imaging of Pectoralis Major Injuries in an Active Duty Military Cohort: Mechanism Affects Tear Location. *Orthopaedic Journal of Sports Medicine*. 2020;8(6):232596712092501. <https://doi.org/10.1177/2325967120925019>

- 62.Chang ES, Zou J, Costello JM, Lin A. Accuracy of magnetic resonance imaging in predicting the intraoperative tear characteristics of pectoralis major ruptures. *Journal of Shoulder and Elbow Surgery*. 2016;25(3):463-8. <https://doi.org/10.1016/j.jse.2015.08.037>
- 63.Zasada M, Gorkovenko AV, Strafun SS, Vasylenko DA, Pilewska W, Kulyk YA, Kostyukov AI. A New Approach to the Study of Two-Joint Upper Limb Movements in Humans: Independent Programming of the Positioning and Force. *Neurophysiology*. 2020;52(5):397-406. <https://doi.org/10.1007/s11062-021-09896-3>
- 64.Lee HM. Force direction and arm position affect contribution of clavicular and sternal parts of pectoralis major muscle during muscle strength testing. *Journal of Hand Therapy*. 2019;32(1):71-9. <https://doi.org/10.1016/j.jht.2017.08.007>
- 65.Lulic-Kuryllo T, Thompson CK, Jiang N, Negro F, Dickerson CR. Neural control of the healthy pectoralis major from low-to-moderate isometric contractions. *Journal of Neurophysiology*. 2021;126(1):213-26. <https://doi.org/10.1152/jn.00046.2021>
- 66.Montalvo S, Gruber LD, Gonzalez MP, Dietze-Hermosa MS, Dorgo S. Effects of Augmented Eccentric Load Bench Press Training on One Repetition Maximum Performance and Electromyographic Activity in Trained Powerlifters. *Journal of Strength and Conditioning Research*. 2021;35(6):1512-9. <https://doi.org/10.1519/jsc.0000000000004030>
- 67.Gorkovenko AV, Strafun SS, Kulyk YA, Pilewska W, Zasada M, Kostyukov AI. Motor Commands for Planar Movements of the Upper Limb: Modeling with Taking into Account Realistic Osteo-Muscular Relations. *Neurophysiology*. 2020;52(3):222-33. <https://doi.org/10.1007/s11062-020-09874-1>
- 68.Kostyukov AI, Gorkovenko AV, Kulyk YA, Lehedza OV, Shushuiev DI, Zasada M, Strafun SS. Central Commands to the Elbow and Shoulder Muscles During Circular Planar Movements of Hand With Simultaneous Generation of

- Tangential Forces. *Frontiers in Physiology*. 2022;13. <https://doi.org/10.3389/fphys.2022.864404>
69. Lulic-Kuryllo T, Negro F, Jiang N, Dickerson CR. Standard bipolar surface EMG estimations mischaracterize pectoralis major activity in commonly performed tasks. *Journal of Electromyography and Kinesiology*. 2021;56:102509. <https://doi.org/10.1016/j.jelekin.2020.102509>
70. Tsoukos A, Brown LE, Terzis G, Wilk M, Zajac A, Bogdanis GC. Changes in EMG and movement velocity during a set to failure against different loads in the bench press exercise. *Scandinavian Journal of Medicine & Science in Sports*. 2021. <https://doi.org/10.1111/sms.14027>
71. Krzysztofik M, Jarosz J, Matykiewicz P, Wilk M, Bialas M, Zajac A, Golas A. A comparison of muscle activity of the dominant and non-dominant side of the body during low versus high loaded bench press exercise performed to muscular failure. *Journal of Electromyography and Kinesiology*. 2021;56:102513. <https://doi.org/10.1016/j.jelekin.2020.102513>
72. Rodríguez-Ridao D, Antequera-Vique JA, Martín-Fuentes I, Muyor JM. Effect of Five Bench Inclinations on the Electromyographic Activity of the Pectoralis Major, Anterior Deltoid, and Triceps Brachii during the Bench Press Exercise. *Int J Environ Res Public Health*. 2020;17(19):7339. <https://doi.org/10.3390/ijerph17197339>
73. Golas A, Maszczyk A, Stastny P, Wilk M, Ficek K, Lockie R, Zajac A. A New Approach to EMG Analysis of Closed-Circuit Movements Such as the Flat Bench Press. *Sports*. 2018;6(2):27. <https://doi.org/10.3390/sports6020027>
74. Stastny P, Gołaś A, Blazek D, Maszczyk A, Wilk M, Pietraszewski P, Petr M, Uhlir P, Zajac A. A systematic review of surface electromyography analyses of the bench press movement task. *PLOS ONE* 2017;12(2):0171632. <https://doi.org/10.1371/journal.pone.0171632>
75. Abramovich TI, Gorkovenro AV, Vereshchaka IV, Tal'nov AN, Mishchenko VS, Kostyukov AI. Peculiarities of Activation of Human Muscles in Realization of Cyclic Bimanual Movements with Different Organization of the

- Cycles. *Neurophysiology*. 2016;48(1):31-42. <https://doi.org/10.1007/s11062-016-9566-x>
- 76.Swinnen SP. Intermanual coordination: From behavioural principles to neural-network interactions. *Nat Rev Neurosci*. 2002;3(5):348-59. <https://doi.org/10.1038/nrn807>
- 77.Boyles J, Panzer S, Shea CH. Increasingly complex bimanual multi-frequency coordination patterns are equally easy to perform with on-line relative velocity feedback. *Exp Brain Res*. 2011;216(4):515-25. <https://doi.org/10.1007/s00221-011-2955-x>
- 78.James EG. Nonstationarity of Stable States in Rhythmic Bimanual Coordination. *Mot Control*. 2014;18(2):184-98. <https://doi.org/10.1123/mc.2013-0014>
- 79.Kostyukov AI, Lehedza OV, Gorkovenko AV, Abramovych TI, Pilewska W, Mischenko VS, Zasada M. Hysteresis and Synergy of the Central Commands to Muscles Participating in Parafrontal Upper Limb Movements. *Front Physiol*. 2019;10. <https://doi.org/10.3389/fphys.2019.01441>
- 80.Kostyukov AI. Muscle hysteresis and movement control: A theoretical study. *Neuroscience*. 1998;83(1):303-20. [https://doi.org/10.1016/s0306-4522\(97\)00379-5](https://doi.org/10.1016/s0306-4522(97)00379-5)
- 81.Lakie M, Campbell KS. Muscle thixotropy—where are we now? *J Appl Physiol*. 2019;126(6):1790-9. <https://doi.org/10.1152/jappphysiol.00788.2018>

## **Відомості про апробацію результатів дисертації**

Результати досліджень були оприлюднені та обговорені на таких заходах:

Вчена рада ДУ ІТО НАМН України (Київ, 2023);

Науково-практичній конференції з міжнародною участю, присвяченій пам'яті члена-кореспондента НАМН України, д.мед.н., професора Ю. Б. Чайковського «Тканинні реакції в нормі, експерименті та клініці», 8-9 червня 2023; Київ.

Реабілітація та протезування/ортезування XXI століття. Проблематика, перспективи та міжнародні стандарти відновлення рухової активності. Харків, 15 квітня 2021.

IV Науковий симпозіум з міжнародною участю «Захворювання кістково-м'язової системи та вік», присвячений пам'яті В. В. Поворознюка. Київ, 21-22 жовтня 2021.

## Додаток 1.

Перелік історій хвороб, використаних у дисертаційній роботі Кулика Ю.А.  
«Діагностика і лікування ушкоджень великого грудного м'яза та їх наслідків»

№ спост.	№ істор хвороби	Прізвище, ім'я, по-батькові	Рік народження
1.	528592	АГАМАМЕДОВ Р. М.	1972
2.	577102	АЛІСТРАТОВ А.А.	1995
3.	510158	АНТОНКІН О. С.	1974
4.	451084	БАКУМЕНКО С. М.	1972
5.	578438	БАРДАШ О. М.	1976
6.	540419	БІБЄРОВ А. А.	1992
7.	549692	БІЛЕЦЬКИЙ І. Ю.	1981
8.	590778	БОГОВИК Є. С.	1995
9.	511557	БОРКІВЕЦЬ О. М.	1977
10.	501187	БОЧОРШВІЛІ Г. Д.	1992
11.	567753	БРАТЧЕНКО С. В.	1984
12.		БУТ С.О.	1989
13.	438668	ВАКУЛЕНКО М. В.	1971
14.	567785	ВОЛОСАЦЬКИЙ О. В.	1976
15.		ГАВАР М.М.	1995
16.	571451	ГАВРИЛОВ І. Ю.	1988
17.	513619	ГАВРИЩУК Р. В.	1986
18.		ГАРАЖУК О. Д.	1976
19.	587832	ГОНЧАР С. В.	1975
20.	581418	ГУСКА Ю.І.	1988
21.	504184	ДАХОВНИК О. В.	1988
22.	479217	ДЕРБУНОВ А. В.	1971
23.	560619	ДЕСЯТНИК В. В.	1973
24.	524139	ДІДЧЕНКО М. Г.	1989

25.	525332	ДОБРИНІН В. Э.	1988
26.	445807	ДОВГАР А. В.	1963
27.	499204	ДОКУНІХІН І. В.	1973
28.	530634	ДРАЧУК С. С.	1985
29.	569794	ДРОНОВ М. О.	1980
30.	552220	ЄВТОДІЙ М. Б.	1982
31.	534139	ЖОЛОБЕЦЬКИЙ О. В.	1980
32.	490151	ЖУК С. В.	1989
33.	583790	ЗІНЧУК С. А.	1986
34.	560685	ЗУБКО С. М.	1987
35.		ІВАЩЕНКО О. М.	1983
36.	592408	ІЛЬЄНКО О. І.	1973
37.	457660	КАЗДОБА В. А.	1982
38.	547232	КАЛИТЮК А. А.	1984
39.	568129	КАРПЕНЧУК А. П.	1988
40.	571343	КАТРОША Я. В.	1993
41.	508495	КИРИЛОВ О. Д.	1981
42.	529925	КОВАЛЬЧУК Д. О.	1988
43.	534995	КОНДРАТЕНКО І. В.	1987
44.		КРАВЧЕНКО А. І.	1958
45.	482021	КУЗНЕЦОВ Ю. Б.	1981
46.	528050	КУЛІКОВСЬКИЙ В. В.	1983
47.	557153	КУРЕЧКО С. Е.	1991
48.	524251	ЛЕНЬКО П. І.	1983
49.	588729	ЛИТОВЧЕНКО М.А.	1988
50.	562102	ЛЮЛЬКА В.М.	1974
51.	592487	ЛЮТИЙ М. В.	1987
52.		МАЙКО Х. Д.	1966
53.	508362	МАТРОШИН О. В.	1983

54.	492712	НЕМЕРСЬКИЙ Д. Е.	1968
55.	577907	НІКОЛАЄНКО А. В.	1988
56.	536477	ОГОРОДНІК Д. О.	1989
57.	570476	ОСТРЯНІН В.В.	1996
58.	535561	ПАВЛОВСЬКИЙ Ю. М.	1990
59.	583445	ПАСТИР Д. М.	1990
60.	581697	ПОЛОЗЕНКО Є. В.	1997
61.	505101	ПОЛЬ А. А.	1983
62.	473528	ПРИМАК А. М.	1977
63.	542207	РАДОВИЧЕНКО Ю. Ю.	1982
64.	582815	РАКИЦЬКИЙ О. В.	1993
65.	459587	РЕВІН В. А.	1984
66.	502829	РИНДА А. В.	1985
67.	538148	РОМАНЬКО М. А.	1980
68.		САЛЮК О. П.	1986
69.		САС П.М.	1976
70.	520204	САРАНЧА ЄВГЕН ЮРІЙОВИЧ	1982
71.	580126	СЕВОСТЬЯНОВ М. В.	1980
72.		СНІГІР А. С.	2003
73.	531581	СТАНКО М. Я.	1985
74.	486257	ТЕРЬОХІН В. О.	1978
75.	474157	ТРУШ А. В.	1986
76.		УЖВА А. М.	1980
77.	563130	ФЕДОРЕНКО О. І.	1977
78.	582666	ФЕРЕНЕЦЬ О.Б.	1978
79.	484860	ХОМКІН О. Г.	1983
80.	473417	ЦИХВАЛІДЗЕ Р. О.	1983
81.	483569	ШАРЛАЙ А. Д.	1989
82.	582487	ШЕЛУШЕНКО В. В.	1987



83.	545440	ШКАБАРА О. А.	1973
84.	511451	ЯКИМЕНКО М. В.	1974

## Додаток 2

## Шкала ASES, яка використовувалась під час написання роботи.

Оціночний опитувальник стану плеча американських хірургів плечового і ліктьового суглоба (American Shoulder and Elbow Surgeons (ASES)).

П.І.П.: _____	Вік: _____	№ і/х _____	Дата заповнення ____. ____ . 20 р.
---------------	------------	-------------	---------------------------------------

Домінуюча рука: ПРАВА / ЛІВА

Уражене плече: ПРАВЕ / ЛІВЕ

1. Яка у Вас робота? .....	10. Чи важко Вам мити спину? – Неможливо зробити <input type="checkbox"/> Дещо складно – Дуже важко зробити <input type="checkbox"/> Не важко											
2. Яким спортом чи дозвіллям Ви займаєтесь? .....	11. Чи важко Вам користуватися туалетом? – Неможливо зробити <input type="checkbox"/> Дещо складно – Дуже важко зробити <input type="checkbox"/> Не важко											
3. У Вас болить плече вночі?  ○ - Так ○ - Ні	12. Чи важко Вам розчісувати волосся? Неможливо зробити <input type="checkbox"/> Дещо складно Дуже важко зробити <input type="checkbox"/> Не важко											
4. Чи приймаєте Ви знеболюючі (парацетамол, диклофенак....)? ○ - Так ○ - Ні	13. Чи важко Вам дістати до високої полиці? – Неможливо зробити <input type="checkbox"/> Дещо складно – Дуже важко зробити <input type="checkbox"/> Не важко											
5. Чи приймаєте Ви сильні знеболюючі, такі як кодеїн, трамадол або морфін? ○ - Так ○ - Ні	14. Чи важко Вам піднімати вище рівня плеча предмети з масою 5 кг? – Неможливо зробити <input type="checkbox"/> Дещо складно – Дуже важко зробити <input type="checkbox"/> Не важко											
6. Скільки таблеток Ви приймаєте в середньому за день? .....	15. Чи важко Вам кинути м'яч із-за голови? – Неможливо зробити <input type="checkbox"/> Дещо складно – Дуже важко зробити <input type="checkbox"/> Не важко											
7. Оцініть на скільки інтенсивний біль за наведеною нижче шкалою, обведіть одне зі значень. 0 = біль відсутній 10 = біль максимальна	16. Чи важко Вам робити свою роботу? – Неможливо зробити <input type="checkbox"/> Дещо складно – Дуже важко зробити <input type="checkbox"/> Не важко											
<table border="1" style="width: 100%; text-align: center;"> <tr> <td>0</td><td>1</td><td>2</td><td>3</td><td>4</td><td>5</td><td>6</td><td>7</td><td>8</td><td>9</td><td>10</td> </tr> </table>	0	1	2	3	4	5	6	7	8	9	10	
0	1	2	3	4	5	6	7	8	9	10		
8. Чи важко Вам одівати пальто? – Неможливо зробити <input type="checkbox"/> Дещо складно – Дуже важко зробити <input type="checkbox"/> Не важко	17. Чи важко Вам займатися вашим спортом / дозвіллям? – Неможливо зробити <input type="checkbox"/> Дещо складно – Дуже важко зробити <input type="checkbox"/> Не важко											
9. Чи важко Вам спати на ураженій стороні? Неможливо зробити <input type="checkbox"/> Дещо складно – Дуже важко зробити <input type="checkbox"/> Не важко	На представленій шкалі виберіть цифру від 0 до 10, яка відображала б функцію Вашого плеча. 0 = моє плече не функціональне 10 = у мене нормальне плече											
	<table border="1" style="width: 100%; text-align: center;"> <tr> <td>0</td><td>1</td><td>2</td><td>3</td><td>4</td><td>5</td><td>6</td><td>7</td><td>8</td><td>9</td><td>10</td> </tr> </table>	0	1	2	3	4	5	6	7	8	9	10
0	1	2	3	4	5	6	7	8	9	10		

На скільки турбує косметичний вигляд на даний момент з приводу грудного м'яза? 0 = надзвичайно турбує 10 = у мене нормальне плече	Оцініть суб'єктивно втрату сили приведення та внутрішньої ротації плеча? 0 = повна втрата сили 10 = у мене нормальне плече																						
<table border="1" style="width: 100%; text-align: center;"> <tr> <td>0</td><td>1</td><td>2</td><td>3</td><td>4</td><td>5</td><td>6</td><td>7</td><td>8</td><td>9</td><td>10</td> </tr> </table>	0	1	2	3	4	5	6	7	8	9	10	<table border="1" style="width: 100%; text-align: center;"> <tr> <td>0</td><td>1</td><td>2</td><td>3</td><td>4</td><td>5</td><td>6</td><td>7</td><td>8</td><td>9</td><td>10</td> </tr> </table>	0	1	2	3	4	5	6	7	8	9	10
0	1	2	3	4	5	6	7	8	9	10													
0	1	2	3	4	5	6	7	8	9	10													

## Додаток 3

Шкала Quick DASH, яка використовувалась під час написання роботи.



ДУ "Інститут травматології та ортопедії НАМН України"

**КЛІНІКА МІКРОХІРУРГІЇ ТА  
РЕКОНСТРУКТИВНОЇ ХІРУРГІЇ  
ВЕРХНЬОЇ КІНЦІВКИ**

Україна, Київ

Дата заповнення анкети: \_\_\_\_ . \_\_\_\_ . \_\_\_\_

## ПАСПОРТНІ ДАНІ:

1. П.І.Б.: \_\_\_\_\_

2. Дата народження: \_\_\_\_ . \_\_\_\_ . \_\_\_\_ 3. Стать: \_\_\_\_

4. Адреса: \_\_\_\_\_

5. Телефон: +38 (\_\_\_\_) \_\_\_\_ - \_\_\_\_ - \_\_\_\_

6. Домінантна рука: Правша | Лівша

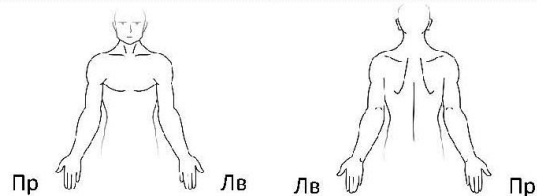
Оцініть Вашу здатність виконувати наступні дії хворою рукою протягом останнього тижня.

	Не важко	Трохи	Помірно	Дуже важко	Неможливо
7. Відкрити щільно закриту або нову банку з різьбовою кришкою	1	2	3	4	5
8. Виконувати важку роботу по дому (мити стіни, мити підлогу...)	1	2	3	4	5
9. Нести важку сумку або портфель	1	2	3	4	5
10. Мити собі спину	1	2	3	4	5
11. Різати ножем їжу	1	2	3	4	5
12. Дії та вправи що вимагають силових навантажень (робота з молотком, теніс і т.д.)	1	2	3	4	5
	Не заважала	Децо	Помірно	Сильно	Надзвичайно
13. Наскільки проблема з Вашою рукою заважала вам у суспільстві?	1	2	3	4	5
	Ні	Децо	Помірно	Сильно	Надзвичайно
14. Чи були Ви обмежені у роботі чи побуті у зв'язку з проблемою з Вашою рукою?	1	2	3	4	5
	Немає	Незначний	Помірний	Сильний	Нестерпний
15. Біль у руці	1	2	3	4	5
16. Поколюванні у руці	1	2	3	4	5
	Ні	Децо	Помірно	Дуже	Надзвичайно
17. Чи заважав біль у руці спати?	1	2	3	4	5

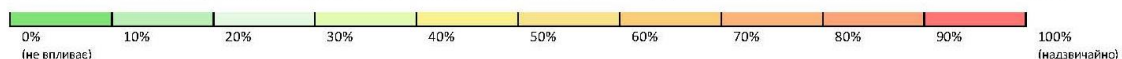18. Опишіть характер болю (якщо є) обравши найбільш відповідні характеристики:

Пекучий	Пульсуєчий	Ниючий	Колючий	Поколювання	Викручючий	Розчавлючий
Стискаючий	Ріжучий	Раптовий	Заніміння	Невиразний	Відчуття жару	Неможливо описати
Тягнутий	Дратуючий	Розпираючий	Відчуття холоду	Тупий	Інший: _____	

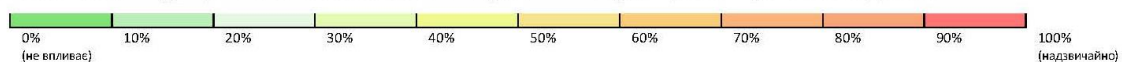
19. Вкажіть на діаграмі локалізацію болю (якщо є):



20. Вкажіть на діаграмі наскільки сильно проблема з Вашою рукою впливає на якість Вашого життя:



21. Вкажіть на діаграмі наскільки сильно Ви пригнічені через проблему з Вашою рукою:



Підпис лікаря: \_\_\_\_\_

Підпис пацієнта: \_\_\_\_\_

## Додаток 4

Шкала SEPMT, яка використовувалась під час написання роботи.

Суб'єктивна оцінка пацієнтів з ушкодженням великого грудного м'яза.

- ППІ \_\_\_\_\_
  - Дата заповнення \_\_\_\_\_ Сторона травми: П/Л
  - Вік \_\_\_\_\_ Домінуюча рука: П/Л
1. Як давно Ви травмували м'яз? \_\_\_\_\_
  2. Як Ви травмували м'яз? \_\_\_\_\_
  3. Чи оперували Вас з приводу розриву м'яза? \_\_\_\_\_
  4. Коли була проведена операція? \_\_\_\_\_
  5. Хто оперував Вас? \_\_\_\_\_

## Інструкція

Для кожного питання поставте позначку на рядку між двома описами, які на Вашу думку описують стан плеча та груднини. Будь ласка, заповніть усі питання!

6. Як часто у Вас болить плече (грудна клітка)?

0	1	2	3	4	5	6	7	8	9	10
---	---	---	---	---	---	---	---	---	---	----

Ніколи Щодня, навіть у спокої.

7. Наскільки сильний біль у найгіршому стані?

0	1	2	3	4	5	6	7	8	9	10
---	---	---	---	---	---	---	---	---	---	----

Не болить Сильний біль, вимагає знеболюючих таблеток.

8. Чи відчуваєте біль у спокої?

0	1	2	3	4	5	6	7	8	9	10
---	---	---	---	---	---	---	---	---	---	----

Ніколи Завжди.

9. Чи відчуваєте біль в тілі при рухах руками?

0	1	2	3	4	5	6	7	8	9	10
---	---	---	---	---	---	---	---	---	---	----

Ніколи Завжди.

10. Чи відчуваєте біль, відштовхуючи речі від свого тіла?

0	1	2	3	4	5	6	7	8	9	10
---	---	---	---	---	---	---	---	---	---	----

Ніколи Завжди.

11. Чи відчуваєте біль при русі над головою?

0	1	2	3	4	5	6	7	8	9	10
---	---	---	---	---	---	---	---	---	---	----

Ніколи Завжди.

12. При порівнянні зі здоровою рукою, як ви можете дістати кистю ушкодженої руки до протилежного плеча?

0	1	2	3	4	5	6	7	8	9	10
---	---	---	---	---	---	---	---	---	---	----

Так само Неможливо.

13. Коли ви порівнюєте своє плече (руку) до травми, на скільки легко перенести руку над головою?

0	1	2	3	4	5	6	7	8	9	10
---	---	---	---	---	---	---	---	---	---	----

Так само. Неможливо.

14. Коли ви порівнюєте своє плече (руку) до травми, наскільки легко перенести руку за спину?

0	1	2	3	4	5	6	7	8	9	10
---	---	---	---	---	---	---	---	---	---	----

Так само.

Неможливо.

15. У Вас є оніміння в грудях або на руці на тій стороні, яка була ушкоджена?

0	1	2	3	4	5	6	7	8	9	10
---	---	---	---	---	---	---	---	---	---	----

Ніколи

Завжди.

16. Чи виникають у Вас коли-небудь поколювання в ділянці грудного м'яза або руки де було ушкодження м'яза.

0	1	2	3	4	5	6	7	8	9	10
---	---	---	---	---	---	---	---	---	---	----

Ніколи

Завжди.

17. При порівнянні плеча (руки) до травми, Ви втратили силу?

0	1	2	3	4	5	6	7	8	9	10
---	---	---	---	---	---	---	---	---	---	----

Так само.

Повна втрата.

18. Чи є у Вас проблеми з участю у змагальних видах спорту?

0	1	2	3	4	5	6	7	8	9	10
---	---	---	---	---	---	---	---	---	---	----

Жодних.

Неможливо.

19. Чи маєте ви обмеження, яких Ви не мали до операції?

0	1	2	3	4	5	6	7	8	9	10
---	---	---	---	---	---	---	---	---	---	----

Жодних.

Занадто багато.

20. На скільки ви задоволені виглядом грудної клітки та плечей у дзеркалі?

0	1	2	3	4	5	6	7	8	9	10
---	---	---	---	---	---	---	---	---	---	----

Цілком задоволений.

Цілком не задоволений.

21. Якщо Вам зробили операції, чи задоволені Ви результатом?

0	1	2	3	4	5	6	7	8	9	10
---	---	---	---	---	---	---	---	---	---	----

Цілком задоволений.

Цілком не задоволений.

22. Якщо Вам не зробили операцію, чи задоволені Ви своїм лікуванням?

0	1	2	3	4	5	6	7	8	9	10
---	---	---	---	---	---	---	---	---	---	----

Цілком задоволений.

Цілком не задоволений.

23. Якщо Ви є важкоатлетом, скільки Ви могли жати вправу «жим лежачи» до травми?

\_\_\_\_\_ кг.

24. Яку вагу використовуєте для вправи «жим лежачи» зараз?

\_\_\_\_\_ кг